Lane Medical Library

Aus der Psychiatrischen und Nervenklinik Jena
Direktor: Professor Dr. Hans Berger

Über einen atypischen Fall von amyotrophischer Lateralsclerose

INAUGURAL-DISSERTATION

zur Erlangung der Medizinischen Doktorwürde einer Hohen Medizinischen Fakultät der Friedrich Schiller-Universität zu Jena

vorgelegt von

Fritz Wawrzik

aus Görlitz

1935

Gedruckt in der Buchdruckerei Franz Grube, Werne a. d. Lippe

Referent: Professor Dr. Paul Hilpert

Dekan: Professor Dr. Buhtz

Gedruckt mit Genehmigung der Medizinischen Fakultät
der Friedrich Schiller-Universität Jena

Meinen lieben Eltern!

Digitized by the Internet Archive
in 2026

https://archive.org/details/IA40153320_0127

Seit den grundlegenden Arbeiten Charcot's aus den Jahren 1872—1874 über das Krankheitsbild der amyotrophischen Lateralsklerose, die Marburg mit Recht als nahezu erschöpfend sowohl nach der klinischen als auch nach der anatomischen Seite hin betrachtet, sind wir — das müssen wir trotz 60 Jahre langer Forschung unumwunden zugeben — nicht erheblich in der Kenntnis dieser Erkrankung fortgeschritten. Gewiß, viele umfassende Arbeiten der Vorkriegsliteratur (Oppenheim, Strümpell, Starker, Kahler, Margulis, Jansens u. a.) und wertvolle, durch klinische und histologische Erfahrungen bereicherte Beiträge der modernen Literatur — ich erinnere an die Veröffentlichungen von v. Bogaerd, Béla Hechst, Kálmán v. Sántha, an die Arbeiten von Schaffer — haben eine Menge symptomatologischer, ätiologischer und pathologischer Beiträge erbracht. Dabei wurde aber, das ist zu bedenken, eine fast unübersehbare Fülle von Problemen aufgerollt in einem Maße, daß man heute beim Studium dieser teilweise doch recht divergenten Meinungen beinahe geneigt ist, zu den klassischen Arbeiten der Charcot'schen Schule zurückzukehren. Wie kommt es, daß in den 60 Jahren die Frage einer Systemerkrankung so viele und so verschiedene Antworten erhalten hat? Daß z. B. der eine Autor apodiktisch den Standpunkt der entzündlichen Genese vertritt, auf die eindeutige Aussage seines histologischen Ergebnisses gestützt, der andere hingegen ein toxisches Agens, das die Lymphbahnen der vorderen Rückenmarksabschnitte zu seiner Ausbreitung benutzen soll, annimmt, wieder an Hand beinahe überzeugender pathologischer Befunde, während ein Dritter durch die zwingende Logik seiner histologischen Strukturanalyse theoretisch, ein Vierter praktisch an Stammbäumen und Familienuntersuchungen den endogenen genotypischen Charakter der Charcot'schen Krankheit postuliert? Zum großen Teil liegt das wohl daran, daß viele Autoren, mehr oder minder auf ihrem histologischen Zufallsbefund fußend, Theorien entwickeln, ohne dabei zu berücksichtigen, daß das, was man unter dem Mikroskop als anatomisches Substrat zu Gesicht bekommt, doch nicht

mehr als die fixierte Momentaufnahme eines unaufhörlich und individuell verschieden rasch fortschreitenden Vorganges ist, der durch irgendeinen interkurrenten Zufall unterbrochen wurde. Man wird eben erst zu einem zuverlässigen, allgemein überzeugenden Resultat gelangen, wenn man an Hand eines größeren Materials und an verschiedenen Stadien der Erkrankung und Fällen verschieden rascher Progredienz einen klaren Längsschnitt durch den Verlauf des ganzen Krankheitsgeschehens und seine Varianten geliefert hat. Die Schwierigkeit dieser Aufgabe liegt aber auf der Hand. Sie beruht einmal in der Seltenheit des Leidens, beobachtet doch Petersen unter einem Material von 3200 Nervenerkrankungen 22 Fälle von amyotrophischer Lateralsklerose, also eine Häufigkeit von etwa 1:145, ein andermal in der Tatsache, daß doch nur eine Minderheit von Fällen zur Sektion gelangt. Der größere Teil der Publikationen von Charcot'scher Krankheit entbehrt der histologischen Belege! Immerhin gibt es in der jüngsten Literatur Arbeiten (Kálmán v. Sántha, Schaffer), die in der soeben dargelegten Hinsicht den Anspruch auf Vollständigkeit mit Recht erheben können. Wie wichtig es ist, Klarheit zu schaffen und vorwärtszukommen, beweist doch unsere therapeutische Hilflosigkeit dieser Erkrankung gegenüber: wir kennen kein Mittel, um das Los der armen, von dieser unheilvollen Krankheit gezeichneten Menschen zum Guten zu wenden. Und eine therapeutische Vielgeschäftigkeit wird solange vergeblich auf Erfolg warten, bis nicht eine sichere Kenntnis über die auslösende Ursache unserem therapeutischen Handeln Richtschnur verleiht.

Das von Charcot aufgestellte Krankheitsbild, dem er den Namen „sclérose latérale amyotrophique" verlieh, um damit in glücklichster Weise das Wesen dieses Prozesses zu treffen, hat nun klinisch erhebliche Weiterungen erfahren, sodaß es sich inzwischen in einer Vielseitigkeit darbietet, daß man manchmal an dem Charakter einer Systemerkrankung Zweifel fassen könnte. Und doch fügen sich im wesentlichen die so verschiedenen Bilder wohl in den Rahmen einer Systemaffektion! Den Begriff der Systemaffektion hat zum ersten Mal Schaffer in seiner Arbeit: „Die werktätigen Prinzipien in der Histologie organischer Hirn- und Geisteskrankheiten" mit logischer Klarheit umrissen. Er unterscheidet streng zwischen „systematischer Degeneration" und „Systemdegeneration". Unter systematischer Degeneration versteht er die sekundäre Degeneration einer Leistungsbahn, die im Gefolge einer Läsion beliebiger Art auftritt, z. B. Zerstörung der Pyramidenbahn nach Hemiplegie, Trauma oder Tumor, während er unter Systemdegeneration eine „abio-

trophische, als solche bilateral-symmetrische Degeneration" einer funktionellen Neuroneneinheit versteht. Auf den Begriff der Abiotrophie und das in ihm enthaltene ätiologische Moment will ich an anderer Stelle noch genauer eingehen.

Das Wesen der amyotrophischen Lateralsklerose beruht, wie bekannt, in einer primären Veränderung des gesamten willkürlichen motorischen Systems. Verläuft der Prozeß typisch und streng auf die motorische Sphäre beschränkt, dann beginnt er vorzugsweise im Alter von 30 bis 50 Jahren an den oberen Gliedmaßen, die Zeichen zentraler und peripherer Lähmung in gleicher Ausprägung bietend, und ergreift Monate später die unteren Extremitäten. Daselbst überwiegen für gewöhnlich die spastische Symptome: Hypertonie und Steigerung der Sehnenreflexe. Im Laufe der Zeit gesellen sich aber Paresen insbesondere im Bereich der Beuger hinzu. Im dritten und letzten Stadium wird ausschließlich der Bulbus in den Prozeß miteinbezogen, der Kranke geht, soweit nicht vorher schon interkurrente Ereignisse das Leiden beenden, nach einer durchschnittlichen Krankheitsdauer von zwei Jahren (Charcot) an einer echten Bulbärparalyse zugrunde.

Von diesem typischen, grobschematisch skizzierten Verlauf kommen insofern Abweichungen vor, als zunächst einmal die Reihenfolge der einzelnen Erscheinungen verschieden sein kann. So kann die Krankheit an den unteren Extremitäten beginnen (Marie Briese) und ascendierend verlaufen, genau wie Schlesinger, Czyhlarz und Marburg, in jüngster Zeit erst Vampré und Longo Fälle mit bulbärem Beginn und spinalem descendierenden Fortschreiten beschrieben haben. Häufiger als die „Segmentwahl" erleidet die Wahl zwischen zentralem und peripheren Neuron Abweichungen von der klassischen Form. Der Charakter der Erkrankung wird ja bestimmt durch ein festes zeitliches und quantitatives Verhältnis zwischen der Affektion des peripheren und der des zentralen Neurons. Es können nur solange spastische Symptome auftreten, solange noch eine bestimmte Summe von Vorderhornganglien funktionstüchtig ist; denn noch so kompakte Pyramidenausfälle entziehen sich der klinischen Feststellung, wenn ein vorausgehender Schwund der Ganglienzellen vor Affektion des zentralen Neurons bereits den peripheren Reflexbogen blockierte. Dies demonstriert sehr deutlich ein von Wohlfahrt veröffentlichter Fall von amyotropischer Lateralsklerose ohne Spastizität, der während vierjähriger Beobachtung unter der Diagnose: progressive neurotische Muskelatrophie lief: er begann mit Peroneusparese, ergriff ascendierend Quadriceps und Schultermuskulatur,

bot ohne jede Zeichen von Spastizität reine Atrophie und Areflexie. Die Autopsie enthüllte ein in jeder Hinsicht für amyotrophische Lateralsclerose typisches Bild, in dem eine starke diffuse Fettdegeneration in beiden Pyramidenbahnen hervorstach. Die Erklärung dieser zunächst in sich widersprechenden klinischen und histologischen Befunde gab der atypische Beginn des Prozesses in den Vorderhörnern des Lendenmarks, der zur Zeit, als die Pyramidendegeneration einsetzte, schon so weit fortgeschritten war und auch im weiteren Verlaufe der Degeneration des zentralen Neurons vorauseilte, daß die pathologischen Symptome der Pyramidenbahnen nicht mehr vermochten, die durch die Vorderhornläsion gegebene Sperre zu durchbrechen. Auch Vampré und Longo berichten von einem durch völlige Lähmung und Atrophie der vom Radialis versorgten Muskulatur charakterisierten Fall. Ebenfalls unterscheidet Biro neben dem Charcot'schen Typ eine Form mit polyneuritischen Symptomen. Alles atypische Bilder dieser Erkrankung, die uns von den Franzosen (Patricios u. a.) her als „formes polynéphritiques" bekannt sind. Aehnlich ist auch der von Foix und Chavany publizierte Fall zu bewerten, den die Autoren als Uebergangsfall zwischen amyotrophischer Lateralsylerose und Poliomyelitis anterior chronica auffassen, und in dem neben einer außerordentlich langen Dauer von über 20 Jahren das Fehlen aller spastischen Erscheinungen, das Freibleiben der bulbären Kerne gegen amyotrophische Lateralsclerose sprachen, während gesteigerte Sehnenreflexe der unteren Extremitäten, Cloni und positiver Babinski auf eine Läsion der Pyramidenbahnen hinwiesen. Die Sektionen ergab eine Affektion beider motorischer Neuren. Auch d'Antona und und Tonietti beschrieben einen Fall von Charcot'scher Krankheit ohne Spasmen.

Scheinbar im Widerspruch zum Charakter einer Systemerkrankung stehen nun jene zahlreichen Fälle von amyotrophischer Lateralsclerose, in denen der Prozeß nur halbseitig bzw. asymmetrisch auftritt. Man bezeichnet sie als die hemiplegischen Formen der amyotrophischen Lateralclerose. So gibt es je nach Befallensein des Segmentes die mannigfachsten Spielarten: Grigoresco beschreibt eine linksseitige Cruralmonoplegie, Sigurd Petersen zählt unter seinen 22 Beobachtungen 3 Fälle mit einseitigen Symptomen. Vampré und Longo berichteten von einer atrophischen Monoplegie des rechten Armes mit spastischen Reflexen, und von denselben Verfassern stammt ein Fall mit streng linksseitiger Lähmung, Atrophie und spastischen Erscheinungen an oberen und unteren Exremitäten, während Marie

Briese bei einem zwar doppelseitigen Krankheitsbild ein deutliches Linksüberwiegen konstatierte. Mihaescu erwähnte zwei Fälle mit spastischen Lähmungen des linken Armes. Am wertvollsten erscheint mir aber der durch genaue histologische Untersuchung erhärtete Fall von Bogaert und Ley zu sein. Hierbei fanden sich überraschenderweise die Pyramidenbahnen fast gleichmäßig stark auf beiden Seiten affiziert. Daß das Umgekehrte auch der Fall sein kann, also klinisch ein symmetrisches Verhalten der Krankheit bei überwiegendem Ergriffensein der einen Hälfte des Rückenmarks, demonstrieren Bertrand und Bogaert. Ohne eine Erklärung dafür geben zu können, stellen sie generell für alle diese aus der Art geschlagenen Verlaufsformen der Krankheit fest: „les syndroms les plus variés ne correspondent pas toujours à des aspects anatomiques particuliers et réciproquement".

In diesen Polymorphismus haben nun verschiedene Autoren durch Aufstellung eines Schemas klare Sicht zu bringen versucht. So nimmt Starker eine schematische Einordnung aller Fälle von amyotrophischer Lateralsclerose nach dem Gesichtspunkt des Auftretens der ersten Erscheinungen vor. Er unterscheidet:

1. Fälle, in denen die Erkrankung von den oberen Extremitäten ausgeht,
2. Fälle, in denen die Erkrankung von den unteren Extremitäten ausgeht,
3. Fälle mit bulbärem Ursprung,
4. Fälle, in denen der Prozeß an den Extremitäten einer Körperseite seinen Anfang nimmt.

Marburg hingegen stellt folgende Typen der Charcot'schen Krankheit auf:

1. Der klassische Typus von Charcot. Beginn mit spinaler Muskelatrophie, Hinzutreten spastischer Erscheinungen und der Bulbärparalyse.

2. Besonderes Hervortreten spastischer Erscheinungen mit spät hinzutretenden geringen Atrophien, oder umgekehrt frühes Auftreten schwerer Atrophien mit geringen, kaum angedeuteten Spasmen.

3. Descendierende Form: Beginn mit ausgesprochenen Bulbärsymptomen, oft spätes Hinzutreten geringgradiger spinaler Erscheinungen.

Eine dritte, auf den Formenreichtum klarer eingehende Einteilung nehmen Harvier und Blum vor, sie unterscheiden:

1. die klassische Form, beginnend an den oberen Gliedmaßen, um auf die unteren dann überzugreifen und sich durch bulbäre Störungen zu komplizieren,
2. zuweilen umgekehrte Reihenfolge der Symptome,
3. Beginn an den unteren Extremitäten, entweder als spastische Paraplegie oder
4. als Pseudopolyneuritis.

Neben diesen Spielarten, die immer nur auf eine Affektion der korticomuskulären Bahnen hinweisen, gibt es noch eine ganze Reihe seltener Verlaufsformen, die durch alle möglichen, nicht den Pyramidenbahnen zukommende Erscheinungen kompliziert sind, bisweilen in einer Weise, daß ein anderes Krankheitsbild vorgetäuscht wird und erst die histologische Untersuchung den wahren Prozeß aufdeckt.

Als Beitrag zu diesen vereinzelten Formen diene der folgende, in unserer Klinik teilweise beobachtete und später zur histologischen Untersuchung gelangte Fall von amyotrophischer Lateralsclerose, die unter dem Bilde einer multiplen Sclerose verlief und auch als solche diagnostiziert wurde.

Die 28-jährige Kinderpflegerin Anita K. wurde am 13. 9. 1929 in unsere Klinik aufgenommen. Nach ihren eigenen Angaben soll der Vater nervös und Quartalstrinker sein, sonst stamme sie aus gesunder Familie. Normale Kindheitsentwicklung, von Kinderkrankheiten ist ihr außer Rachitis nichts bekannt. Die Schulleistungen waren mäßig, sie ist zweimal sitzen geblieben. Mit 18 Jahren Menarche. Sie hatte häufig unter Erkältung zu leiden, war auch sonst immer sehr schwächlich. 1931 erkrankte sie an Lungenspitzenkartarrh. 1922 machte sie einen außerehelichen Partus durch, das jetzt 7-jährige Kind ist immer gesund gewesen. Sonst keine Früh- und Fehlgeburt. 1926 litt sie an einer Rippenfellentzündung. Im gleichen Jahre hatte sie plötzlich Doppeltsehen, das durch Tragen einer Brille behoben wurde. Seit 1928 ist sie mit ihren Körperkräften sehr herunter, hat stark an Gewicht abgenommen. Seit Ostern 1929 nun klagt sie über zunehmende Gehbeschwerden, sie verspürt ein Gefühl der Schwere in beiden Beinen, auch in den Händen, „die Finger sind so schwer, daß man sie gar nicht mehr auseinandernehmen kann". Hinzu kämen ständige heftige Kopfschmerzen, besonders

im Hinterkopf und im Bereich der linken Schläfe. Seit August 1929 bemerkte sie auch, daß sie schlechter sprechen konnte. Sie beschreibt es selber: „so wie wenn ein Kloß im Munde wäre". Außerdem sei sie jetzt sehr reizbar, rege sich schneller und leichter auf als früher und zittere dann dabei am ganzen Körper. Die Menses sind in letzter Zeit unregelmäßig.

Befund bei der Aufnahme am 13. 9. 1929.

Intern: grazile Patientin in mäßigem Ernährungszustand. Haut und Schleimhäute sind ausreichend durchblutet. Die Schilddrüse ist leicht vergrößert. An Herz, Lunge und Bauchorganen ist kein krankhafter Befund nachzuweisen. Temperatur 37,3 °. R. R. 130/85 mm Hg. Stuhlgang und Wasserlassen erfolgen ohne Störung. Der Urinbefund ist normal. Blutwassermann und -Meinicke negativ. Die Spinalpunktion ergibt negativen Liquor-Wassermann und -Meinicke. Nonne-Apelt ⌀, Pandy ⌀, Weichbrodt ⌀, Zellen 7/3, der Druck ist nicht erhöht. Mastix o. B. Das Blutbild ergibt keine Besonderheiten. Neurologisch: Ankonaeusphänomen ++, links > rechts, Radiusperiostreflex ++=, Kniephänomen ++ li > rechts. Achillesphänomen +, r Spur > li. Dorsal- und Patellarklonus negativ, Plantarreflex r > li. Babinski r fraglich, li negativ, Oppenheim beiderseits negativ, Bauchdeckenreflexe +, li Spur > r, Sensibilität intakt. Geringer feinschlägiger Tremor der Hände. Arm- und Beinataxie negativ. Gang spastisch, etwas unkoordiniert. Romberg negativ. Augenbewegungen frei, nystagmiforme Zuckungen bei Seitwärtsblick. Corneal- und Conjunctivalreflex beiderseits positiv. Die Pupillen weit, beide etwas verzogen, links Spur weiter als rechts. Licht- und Konvergenzreaktion prompt, li etwas ausgiebiger als r. Mundfacialis r besser innerviert als li. Augenfacialis gleich. Die Zunge weicht eine Spur nach r ab. Das Gehör ist intakt, der Würgreflex ist vorhanden, Gaumensegel gerade. Geruch r etwas besser als li. Augenhintergrund o. B. Sprachartikulation: Silbenstolpern.

17. 9. 29: Auf der Diagnise: multiple Sclerose fußend, Beginn einer Antimosankur (2 ccm intravenös, alle 2 bis 3 Tage steigend).

19. 9.: Untersuchung in der Augenklinik: an den Augen ist kein krankhafter Befund zu erheben, der die Diagnose multiple Sclerose stützen könnte.

5. 10.: Die Antimosankur wird gut vertragen. Der Gang ist aber noch sehr spastisch, Patientin empfindet jedoch Besserung beim Laufen.

9. 10.: Eigenserum intralumbal. Temp. 39,5 °.

19. 10.: 8 ccm Antimosan intravenös werden schlecht vertragen, es treten nachts starke Schmerzen in beiden Beinen auf.

25. 10.: Nachdem weitere 6 ccm Antimosan schlecht vertragen werden, wird die Kur abgesetzt.

5. 11.: Die in der Medizinischen Poliklinik erfolgte klinische und röntgenologische Untersuchung von Lunge und Herz ergibt vollkommen normalen Befund.

7. 11.: Pat. klagt über viel Kopfschmerzen, besonders im Hinterkopf. Wesentliche Besserung des Gehens. Sie versucht, sich an einfachen Stationshilfeleistungen zu beteiligen, ist aber durch Unsicherheit in den Händen noch sehr behindert und muß deshalb häufig aussetzen.

12. 11.: Klagt plötzlich, sie könne nicht mehr richtig sprechen, auch zucke es in der linken Hand. Weint während der Exploration ständig, gibt an, in letzter Zeit wieder sehr aufgeregt zu sein. Sprache verwaschen.

13. 11.: Zweite neurologische Untersuchung:

Ankonaeusphänomen, Radiusperiostreflex, Kniephänomen idem. Patellarclonus negativ, Achillespänomen + +, r Spur > li, geht r in Clonus über. Dorsalclonus bds. r lebhafter als li. Plantarreflex etwa =. Babinski war vorübergehend bds. positiv. Oppenheim negativ. Bauchdeckenreflexe sehr lebhaft, re. > li. Sensibilität intakt. Armbewegungen frei, rigorartiger Widerstand. Geringer feinschlägiger Tremor der Hände. Händedruck: rechts ∅, links ∅. Ataxie r negativ, li angedeuteter Intentionstremor. Beinbewegungen frei, rigorartiger Widerstand, keine Ataxie. Gang verschlechtert, stark spastisch. Romberg negativ, kein Nystagmus. Der übrige Befund ist unverändert.

14. 11.: Zweite Untersuchung in der Augenklinik:

Status idem.

29. 11.: Fuadin, 2 mal wöchentlich 5 ccm.

6. 12.: Die Pat. hat jetzt im ganzen 60 ccm Antimosan und 25 ccm Fuadin. Absetzen der Kur. Sie klagt über dauernde Kopfschmerzen im Hinterkopf und Schlaflosigkeit.

10. 12. Befinden gebessert, hingegen psychisch noch sehr labil, weint viel, ist oft sehr läppisch. Körperlich aber sichtlich gebessert: steht auf und versucht zu gehen.

14. 12.: Erhebliche Besserung. Handarbeiten immer noch erschwert durch Schwäche der Hände. Geht viel umher, aber

unbeholfen und spastisch. Beteiligt sich gern an leichten gymnastischen Uebungen.

18. 12.: Gang und Sprache sowie Stimmung gebessert.

19. 12.: Deshalb Entlassung als arbeitsunfähig in kassenärztliche Behandlung. Diagnose: Verdacht auf multiple Sclerose.

3. 1. 30.: Wiederaufnahme. Zustand unverändert, psychisch sehr labil, vorwiegend depressiv.

5. 1.: Neurovaccinkur, Promonta, Adalin.

17. 1.: Vermeint eine Besserung infolge der Neurovaccinkur zu verspüren.

24. 1.: Untersuchung des Augenhintergrundes: blasse Papillen.

2. 2.: Nach vorübergehender Besserung erneute Beschwerden: kann kaum sprechen (klossig), empfindet Schmerzen im linken Arm und Hinterkopf.

8. 3.: Kann seit mehreren Tagen Urin nicht mehr spontan lassen. Wird katheterisiert. Urin: sauer, spez. Gew. 1021. Eiw. kl. Spur, Zucker ⌀. Sed. Eryth., wenig leukoz., schwefels. Kalk.

2. 4.: Urin geht jetzt spontan ab, ohne daß Pat. etwas davon merkt. Daher Dauerkatheter.

3. 4.: Starke Bronchitis. Mixt. solv., Inhalieren.

5. 4.: Fühlt sich wieder besser, bittet aufstehen zu dürfen.

17. 4.: Muß wieder viel im Bett liegen, da noch starke Blasenbeschwerden infolge spontanen Urinabganges bestehen.

25. 4.: Status idem, Dauerkatheter.

5. 5.: Zunehmende Atrophie der Arme und Hände. Schmerzen beim Strecken der Arme. Länger anhaltendes Zittern in den Armen und im linken Bein.

10. 5.: Muskelkrämpfe der Extremitäten von ½ Stunde und längerer Dauer. Pat. ist jetzt sehr stimmungslabil.

15. 5.: Unerträgliche Kopfschmerzen, besonders bei den gegeringsten Bewegungen. Beim Aufrichten wird das Genick steif gehalten und der Kopf nach hinten gezogen. Entfernung des Dauerkatheters. Urin: alle 2—3 Stunden spontan, spürt vorher jedoch leichten Urindrang, ohne das Wasser halten zu können.

21. 5.: Status idem. Liegt meist apathisch zu Bett und muß gefüttert werden, da sie die Arme und besonders die Hände schwer bewegen kann. Hände meist in gekrümmter Stellung.

28. 5.: Ißt fast nichts mehr. Stimmung meist euphorisch: fragt, wann sie aufstehen darf und entlassen wird. Ständige

Kopfschmerzen im Hinterkopf. Bei kleinster Bewegung der unteren Extremitäten oder geringster Erregung tritt Dauerclonus auf.

20. 6.: Stimmung durchweg euphorisch. Schmerzen in der Kreuzbeingegend. Neurosmon 2 mal 1 Täfelchen, Beginn nach Kurschema.

26. 6.: Gibt an, die Zunge schnalze bisweilen von selbst, häufig unwillkürliche Zuckungen um den Mund. Der Clonus hält immer noch bis zu einer halben Stunde an, im linken Bein mehr als im rechten.

Dritte neurologische Untersuchung:

Anconaeusphänomen +++, li. Spur > re., Kniephänomen idem, Patellarclonus bds. ++, das Achillesphänomen ist nicht mit Sicherheit zu prüfen, geht in Dauerclonus über. Dorsalclonus ++ bds. =, Plantarreflex +−, li. Spur. > re., linke Großzehe in Babinskistellung. Bauchdeckenreflexe fehlen im oberen und unteren Segment. Trigeminus I und II bds. druckempfindlich. Ueber dem ganzen Kopf Klopfempfindlichkeit. Sensibilität intakt. Armbewegungen starke Spasmen. Lebhafter Tremor der Hände, völlige Kraftlosigkeit. Ataxie bds. angedeutet. Beinbewegungen nicht mehr möglich, sofort starke Spasmen und Cloni. Kann nicht mehr gehen. Augenbefund o. B. Kein Nystagmus. Mundfacialis li. Spur > re., Zunge etwas nach li. Augenhintergrund: temporale Abblassung der Papillen bds. Sprache stark skandierend und verwaschen.

29. 6.: Nur noch nächtliches Bettnässen.

30. 6.: Fühlt sich sehr wohl. Die Cloni treten nicht mehr spontan auf und halten nicht so lange an.

1. 7.: Sprache auffallend besser und klarer. Kann sich allein im Bett aufrichten. Kniehackenversuch, der bei der letzten Untersuchung unmöglich war, wird ohne Mühe ausgeführt.

7. 7.: Wasserlassen jetzt ohne Störung.

11. 7.: Neurosmon weiter, aber per Klysma. Besserung. Pat. liest seit Monaten wieder, Sprache gebessert. Versucht sich auch im Briefschreiben, was ihr jedoch infolge Atrophie der Hände nur schlecht gelingt.

19. 7.: Zeitweise Zwangsaufschreien. Gelegentlich wieder nächtliches Bettnässen.

12. 8.: Vorübergehende Angina lacunaris.

1. 9.: Fühlt sich sehr wohl. Geht mit Unterstützung.

15. 9.: Keine Cloni, nur Nachzucken bei Prüfen der sehr regen Sehnenreflexe. Babinski und Oppenheim nicht deutlich auszulösen.

24. 9.: Kein Intentionstremor, kein Nystagmus. Rechts deutlicher als links geringe temporale Abblassung der Papillen. Im Vordergrund stehen die spastischen Paresen.

7. 10.: Das Laufen geht in letzter Zeit wesentlich besser.

15. 10.: Halbtägiger Ausflug gut bekommen.

25. 10.: Fängt wieder mit Handarbeiten an, was jedoch noch schlecht geht.

11. 11.: Muß wieder katheterisiert werden.

20. 11.: Nerv. uln. und med. bds. ASZ > KSZ. Keine faradische Erregbarkeit der Muskulatur. Stärkste Atrophie besonders der Handmuskeln.

8. 12.: Vierte neurologische Untersuchung:

Anconaeusphänomen ++ etwa =, Radiusperiostreflex li. > re., Kniephänomen ++, re. Spur > li. Kein Patellarclonus Achillesphänomen ++ mit anschließendem Clonus. Unerschöpflicher Dorsalclonus, kein Babinski, Oppenheim li. fraglich. Bauchdeckenreflexe re. deutlicher als li. Sensibilität intakt. Armbewegungen leicht spastisch ataktisch. Händedruck minimal, Beinbewegungen angedeutet spastisch ataktisch., Romberg positiv. Kein Nystagmus. Pupillen o. B. Mundfacialis re. mehr als li. Zunge nach li. Augenhintergrund temporale Abblassung. Sprache skandierend.

23. 12.: Abends Tachykardie, starke Tympanie des Colons. Cardiazol. Abführen.

5. 1. 31.: Sehr gute Handschrift. Psychisch bisweilen sehr reizbar.

28. 1.: Verschlechterung, Unruhe der Beine, Einnässen, krampfartige Schmerzen im Kopf und Gliedern. Strychnin in Pillen per os.

4. 2.: Darauf Besserung.

5. 3.: Husten, Grippe-Bronchitis, Rachen leicht gerötet, Temp. 39,2 °, Puls 120. Bei Hustenstößen Inkontinenz der Blase.

12. 3.: Inkontinenz jetzt dauernd.

18. 3.: Blasenstörung behoben. Sitzt nachmittags außer Bett.

24. 3.: Wieder Harnträufeln.

29. 3.: Inkontinenz behoben, weint mitunter viel.

7. 4.: Stimmung wieder gleichmäßiger.

15. 4.: Sprache auffallend nasal, ganz unverständlich.

1. 5.: Fünfte neurologische Untersuchung:

Anconaeusphänomen +, re. > li., Kniephaenomen ++, li. > re., Patellarclonus li. +, Achillesphänomen geht in Dauerclonus über. Kein Babinski und Oppenheim. Strümpell re. positiv, li. negativ. Puusepp re. positiv. Bauchdeckenreflexe re. > li. Sensibilität intakt. Armbewegungen li. spastischer als re. Starke Atrophie der kleinen Handmuskeln. Deutliche Spasmen der Beine. Keine Nystagmus. Der übrige Befund unverändert. Temporale Abblassung der Papillen. Sprache nasal, gelegentlich unverständlich.

5. 6.: Wieder heftige Krämpfe in beiden Beinen. Papaverin.

20. 8.: Sprache allmählich schlechter. Gang schwer spastisch.

3. 9.: Auf Wunsch der Pat. Beginn einer Fuadinkur.

12. 9.: Plötzlich abends Kollapserscheinungen. Puls sehr klein, Gesicht blaß, leichte Zyanose der Lippen. Cardiazol (2 ccm). Nach einer halben Stunde wieder erholt.

20. 9.: Die bevorstehende Reise hat die Pat. derart aufgeregt, daß sie nachts einen Anfall bekam: Stürzte aus dem Bett, Kollapserscheinungen, röchelnde Atmung, Trachykardie. Erhält Lobelin und Cardiazol.

28. 9.: Erholt sich jetzt auffallend schnell. Sprache vielleicht noch bulbärer als früher.

2. 10.: Besserung. Entlassung zum Transport nach Nisky.

14. 11.: Aufnahme in die Landesheilanstalt Stadtroda.

20. 11.: Wechselnde Stimmung, zeitweise Zwangsweinen, auch Zwangslachen wird beobachtet.

24. 1. 32: Beginn einer neuen Neurosmonkur.

4. 2.: Kopf- und Nackenschmerzen. Kann kein Wasser lassen. Katheterismus.

16. 2.: Schmerzen in den Beinen. Tenesmen. Völlig abwesend, verweigert die Nahrung.

17. 2.: Sondenfütterung, nachts unruhig.

3. 3.: Status idem.

6. 3.: Ist wieder freundlich und gesprächig, bald wieder albern.

8. 3.: Weint wieder.

15. 3.: Wieder Katheterismus.

8. 5.: Näßt dauernd ein.

3. 9.: Wechselndes psychisches Zustandsbild, bisweilen sehr erregt.

28. 9.: Viel Schlaflosigkeit. Dauernde Cystitis.

2. 1. 33: Status idem.

20. 5.: Sprache ist kaum noch verständlich, skandierend und dabei bulbär. Starke Atrophien an Armen und Beinen. Spitzfußstellung. Die Glieder können nicht mehr bewegt werden. Extremitätenreflexe gesteigert. Babinski und Oppenheim bds. pisitiv. Bauchdeckenreflexe bds. sehr schwach, li. kaum auslösbar.

5. 6.: Im ganzen unverändert.

17. 6.: Herzschwäche, über beiden Unterlappen Stauungserscheinungen. Temp. 37,9 °, Cardiaca, Brustwickel.

18. 6.: Temp. 38,5 °, über beiden Unterlappen Schallverkürzung und mittel- bis großblassiges Rasseln. Puls klein und frequent. Cardiaca unwirksam. Exitus letalis 14.30 an hypostatischer Pneumonie. Diagnose: m u l t i p l e S c l e r o s e.

Zusammenfassung.

Um noch einmal den klinischen Verlauf in kurzen Zügen zu skizzieren: Es handelt sich um eine lediglich vom Vater her psychopathisch veranlagte, sonst aus gesunder Familie stammende 28-jährige Patientin, die im Alter von 25 Jahren plötzlich an vorübergehendem Doppeltsehen erkrankt. Neben zunehmener Gewichtsabnahme stellen sich Gehbeschwerden, die sich als ein Gefühl der Schwere in beiden Beinen äußern, sowie Ungeschicklichkeit und Bewegungsbehinderung in den Händen ein. Kurz darauf versagen auch die Sprachwerkzeuge ihre Dienste, es ist ihr, als wenn sie einen Kloß im Munde verspüre. Hinzu gesellen sich subjektive Empfindungen, Kopfschmerzen, Mattigkeit und psychische Veränderungen, wie gesteigerte Reizbarkeit. Mit dieser Anamnese kommt die Patientin in klinische Beobachtung. Der neurologische Befund ergibt eine lebhafte Steigerung fast aller Sehnen- und Periostreflexe mit wechselnden Seitendifferenzen. Cloni und Pyramidenzeichen sind anfangs außer einem verdächtigen Babinski rechts nicht auszulösen. Der Gang ist spastisch. Sensibilitätsstörungen und Ataxie fehlen. Die Bauchdeckenreflexe sind spurweise seitendifferent. Die grobe Kraft der Hände ist erheblich herabgesetzt. An den Augenmuskeln ist kein wesentlicher Befund außer einem geringen Nystagmus bei Seitwärtsblick zu erheben. Der Augenhintergrund ist normal. Die Bulbärnerven bieten neben deutlich gestörter Sprachartikulation nur unbedeutende objektive Symptome. Während der ersten klinischen Beobachtung, in der Antimosan-, Solarson- und Fuadinkuren verabfolgt werden, fallen außer hochgradigen Spasmen der Beine, die bisweilen mit Schmerzen verbunden sind, verwaschene, skandierende Sprache und Ungeschicklichkeit, Schwäche und Atrophie der Hände, verbunden mit plötzlichen schmerzhaften Zuckungen der Finger auf. Die Patientin kann jedoch nach 3 Monaten in Sprache, Gang und Bewegung ihrer Hände wesentlich gebessert entlassen werden. Wenige Wochen später aber kommt sie in unverändertem Zustand in unsere Klinik zurück. Der nun beobachtete Verlauf ist neben den hochgradigen Spasmen aller Gliedmaßen, besonders der unteren, und scheinbar auch der Rumpfmuskulatur (Steifigkeit des Genicks), durch an Intensität und Charakter

wechselnde Blasenstörungen gekennzeichnet: kürzere und längere, manchmal nur Tage dauernde Zustände, in denen Spasmen der willkürlichen Blasenmuskulatur mit kompletter Incontinentia urinae wechseln, werden durch Perioden ungestörter Blasentätigkeit unterbrochen. Dazu die fortschreitende Atrophie in Händen und Armen. Der Augenhintergrund zeigt temporale Ablassung der Papillen. Die Sprache ist verwaschen, klossig und nasal. Das psychische Verhalten ist wechselnd, vorwiegend euphorisch. Verschiedene neurologische Untersuchungen ergeben im wesentlichen einen gleichmäßigen progredienten Verlauf der Erkrankung: zunehmende Spasmen auch in den Armen, unerträgliche Cloni der unteren Gliedmaßen, vorübergehender Babinski, sonst aber keinerlei Pyramidenzeichen. Die Spasmen, in ihrer Intensität wohl auch dem psychischen Verhalten unterworfen, erleiden entsprechend demselben vorübergehende Aenderungen, im wesentlichen schreiten sie aber unaufhaltsam fort. Nach etwa zweijähriger Beobachtung erfolgt unter der Diagnose: multiple Sclerose, Ueberweisung an die Landesheilstätte Stadtroda. Daselbst bietet die Patientin einen zunehmenden geistigen und körperlichen Verfall. Blasen- und jetzt auch Mastdarmstörungen, Spasmen aller Gliedmaßen steigern sich zur Unerträglichkeit. Die Muskulatrophien haben jetzt auch die Beine ergriffen, Babinski und Oppenheim sind doppelseitig positiv. Die Bauchdeckenreflexe sind kaum noch auszulösen. Die Sprache ist bis zur Unverständlichkeit verändert. Unter zunehmendem Marasmus tritt der Exitus an Bronchopneumonie ein.

Eine vollständige Sektion findet nicht statt. Gehirn und Rückenmark werden der psychiatrischen Klinik in Jena überlassen.

Pathologisch-anatomischer Befund: makroskopisch ist am ZNS. kein Befund zu erheben, der für multipleSclerose sprechen könnte. An den Meningen lassen sich ebenfalls keinerlei Veränderungen feststellen. Auch die histologische Untersuchung ergibt nichts, was an disseminierte Herdsclerose erinnert. Die Suche nach sclerotischen Plaques ging auf Kosten einer systematischen Untersuchung an Hand von Serienschnitten, sodaß von einigen Teilen des Nervensystems nur Stichproben vorliegen. Immerhin ist das Ergebnis so eindeutig und überzeugend, daß eine Reihenuntersuchung nichts wesentlich Neues hätte enthüllen können.

Am Markscheidenpräparat finden sich Lendenmark und Intumescentia lumbalis vollkommen frei bei Lupenwie bei stärkerer Vergrößerung. Im Dorsalmark hingegen er-

kennt man schon mit bloßem Auge eine deutliche Aufhellung der Areale, die dem Pyramidenseiten- und -vorderstrang entsprechen. Bei stärkerer Vergrößerung jedoch erweisen sich diese Veränderungen als wesentlich ausgedehnter: so merkt man auf einzelnen Schnitten die vordere Kommissur verblaßt, das ganze Vorderseitenstranggrundbündel erscheint gegenüber den tief blauschwarz kontrastierenden Hintersträngen in wechselnder Intensität aufgehellt zu sein, wobei die Randzone, insbesondere die Gegend des Gowers'schen Bündels eine gewisse Bevorzugung erfährt. Der hintere Kleinhirnseitenstrang erweist sich, dicht tingiert, als intakt und grenzt den Pyramidenseitenstrang gegen die Oberfläche des Rückenmarks deutlich ab. Die medianen, etwa dem Fasciculus rubrospinalis entsprechenden Partien des anterolateralen Stranges und ein schmaler, das Vorderhorn umkleidender Saum der weißen Substanz enthalten an Dichte, Färbbarkeit und Form vollkommen normale Markfasern. Die quergetroffenen Myelinscheiden sind zum großen Teil in irgendeiner Weise verändert: einige sind gebläht und geschwollen, andere sind stark verdünnt, wieder andere schwach und überhaupt nicht gefärbt. Daneben finden sich in wechselnder Menge normal erscheinende Markscheiden. Diese Veränderungen verschonen, mit Ausnahme der oben genannten Bezirke, in verschiedener Stärke eigentlich kein Gebiet des anterolateralen Stranges, sind aber am deutlichsten im Pyramidenvorder- und -seitenstrang. Auf anderen Schnitten durch das Dorsalmark überwiegt die Aufhellung des Pyramidenvorderstranges alle anderen Befunde und grenzt sich mit scharfer Linie gegen die Nachbarschaft ab, während die motorischen Seitenstränge nur bei genauerer Betrachtung sich als befallen erweisen. Im Cervicalmark fällt auf allen Schnitten (siehe Abb. 1), ähnlich wie im Brustmark, nur noch deutlicher die symmetrische Aufhellung beider Pyramidenbahnen auf. Dazu die schon bei Besprechung des Dorsalmarks beschriebenen, bei stärkerer und schwächerer Vergrößerung sichtbaren, diffusen Ausfälle des Vorderseitenstranges, auch hier wieder der dunkel gefärbte Saum um die Vorderhörner herum und die vollkommene Intaktheit der Hinterstränge. Die grauen Vorderhörner sind auf einigen Schnitten deutlich geschrumpft. Auch scheint bei schwacher Vergrößerung schon das in ihnen enthaltene Myelingeflecht, soweit es den Pyramidenbahnen entspricht, gelichtet zu sein. Die Alteration der Vorderhörner scheint nicht in allen Höhen des Rückenmarks die gleich Intensive zu sein, wohingegen die motorischen Bahnen der weißen Substanz in allen Segmenten des Halsmarks gleichmäßig gelichtet von der Umgebung sich abheben. Im obersten Halsmark

ist die Lichtung der Pyramidenstränge, insbesondere der Pyramidenvorderstränge, am deutlichsten, während weiter aufwärts in Höhe der Decussatio pyramidum und der Hinterstrangkerne Aufhellungen nicht mehr zu erkennen sind .Desgleichen lassen Schnitte, die die Mitte der Olive, Strickkörper und mediale Schleife treffen, sicher zu beurteilende Ausfälle vermissen. Schnitte durch die obere Etage der Rautengrube und durch Binde- und Brückenarme in Höhe des Trigeminusursprungs ergeben an den Pyramidenbahnen anscheinend normalen Befund. An der Uebergangsstelle des 4. Ventrikels in den Aquaeductus Sylvii fällt eine merkwürdig blasse Färbung des Lemniscus medialis und des Fasciculus longitudinalis medialis auf; besonders auf einer Seite sind die Myelinfasern der medialen Schleife farblos, scheinen aber sämtlich erhalten zu sein. Schnitte durch Haube und Hirnschenkel, durch innere Kapsel und Centrum semiovale entbehren jeder sichtbaren Veränderung im Weigert-Präparat.

Anders auf den nach Herxheimer gefärbten Schnitten. Entsprechend den oben beschriebenen Markscheidenausfällen demonstriert die Scharlachfärbung des oberen Lumbalmarkes deutlich einen Fettkörnchenzellabbau älteren Datums. Die mit Fett beladenen Elemente haben sich meistens schon in den perivasculären Lymphscheiden versammelt. Einige trifft man aber auch noch im Parenchym frei verstreut an, während teilweise das Lipoid schon in die Gefäßendothelien übergegangen ist. Dieser Abbau, am lebhaftesten und deutlichsten im Areal der Pyramiden ausgeprägt, ist im gesamten anterolateralen Strang mehr oder minder spärlich durch alle Segmente hindurch anzutreffen, ohne dabei Bevorzugung irgendeines Systems erkennen zu lassen. Teilweise ziemlich lebhaft erscheint dieser Fettabbau auf einzelnen Schnitten des Cervicalmarks: hier finden wir, nicht symmetrisch in der Intensität, doch noch eine ganze Anzahl freier Körnchenzellen im Parenchym, während die Hinterstränge, wie in allen Segmenten so auch hier, vom Abbauprozeß gänzlich verschont erscheinen. Wenige Schnitte weiter aufwärts oder abwärts sucht man in den deutlich aufgehellten Pyramidensträngen vergeblich nach Lipoidabbauprodukten, der Prozeß scheint hier beendet zu sein. So findet man auch in Höhe der Pyramidenkreuzung nur spärliche, auf kein System beschränkte, vereinzelte perivaskuläre Ansammlungen von Körnchenzellen. Ebenso dürftig präsentiert sich der Fettabbau im Bulbus — man muß schon lange suchen, um hier und da eine vereinzelte Körnerzelle innerhalb der Pyramidenbahn zu entdecken. Die obere Etage der Medulla oblongata ist über-

haupt ganz frei. Erst im Hirnschenkel wieder und zwar in der den cortico-spinalen und -bulbären Bündeln entsprechenden Abteilung sieht man, aber auch nur überaus spärliche perivaskulär angeordnete Ansammlungen von Fettzellen, während die Capsula interna, soweit Stichproben Schlüsse erlauben, ohne jede Veränderung zu sein scheint. Fettfärbung aus den tieferen Partien des Centrum semiovale liegen nicht vor, hingegen kann man in den dicht unter der Rinde gelegenen Bezirken des Markweiß ein dem spinalen Prozeß ganz analoges Bild sehen: lipoide Substanz, teils extrazellulär frei, teils in Körnchenzellen enthalten, teils schon in die Gefäßendothelien aufgenommen. Entsprechend lebhaft geht auch der degenerative Prozeß in der motorischen Region selbst vor sich: so finden wir die Ganglienzellen fast aller Schichten fettig entartet, die zahlreichen Kapillaren der Rinde sind stellenweise mit Fett angefüllt.

Auf den Kresylviolett-Färbungen interessieren zunächst einmal die Verhältnisse an den motorischen Vorderhornzellen. Schon in den unteren Teilen des Lumbalmarkes sind dieselben an Zahl vermindert. Neben normalen, durch deutliche Nisslstruktur ausgezeichneten Exemplaren sieht man mancherlei pathologische Formen: eine ganze Reihe von ihnen zeigt Fragmentation oder sogar staubförmigen Zerfall der Schollen, teilweise vollständig, teilweise bemerkt man noch leidlich erhaltenes Tigroid in den peripheren Teilen der Zellen. Andere Zellen sind geschwollen, unförmig und plump. Das in ihnen enthaltene Pigment scheint vermehrt zu sein oder der staubige Zerfall ist schon so weit fortgeschritten, daß das Plasma einen homogenen Eindruck erweckt. Wieder andere bieten die Zeichen einfacher Schrumpfung. Von einigen sind nur noch kleine Pigmenthaufen als Reste übrig geblieben. Entsprechend den regressiven Ganglienveränderungen bietet die Glia Zeichen progressiver Umwandlung. So fällt schon bei schwacher Vergrößerung und beim Vergleich mit normalen Präparaten der Kernreichtum des gliösen Stützgewebes auf. An der allgemeinen Kernvermehrung in den Vorderhörnern beteiligten sich zunächst alle normalen Formen der Glia. Neben den kleinen chromatinreichen Elementen der Mikroglia, in Kerngröße und Farbton Lymphocyten gleichend, sehen wir die durch größere ovale wabige chromatinärmere Kerne ausgezeichnete Makroglia. Außerdem aber vereinzelte plasmareiche mit Kernkörperchen versehene Gebilde, die als Reizform auf den Ganglienzellenuntergang hin anzusprechen sind. Auch spindelförmige Kerne der Hortega-Glia sind in großer Menge anzutreffen. Die gliösen Trabantzellen haben scheinbar an keiner Stelle eine nennenswerte Aktivierung erfahren, zu

echter Neuronophagie ist es jedenfalls nicht gekommen. Sind die Veränderungen schon im Lumbalmark deutlich, so ist die zahlenmäßige Reduktion der Vorderhornzellen im Dorsal- und Cervicalmark nicht zu übersehen. Schon bei schwächerer Vergrößerung erscheinen die Vorderhörner im Vergleich zu normalen Schnitten im ganzen dunkler gefärbt. In dem kern- und protoplasmareichen Gliagewebe sieht man Rudimente pathologisch schwer veränderter Ganglienzellen neben den wenigen erhaltenen Elementen. Auch hier wieder alle Formen und Grade chronischer Ganglienzellerkrankung; zu überwiegen scheint dabei die einfache Schrumpfung. Die Architektur der grauen Rückenmarksubstanz ist an einigen Stellen erheblich verändert: die sonst deutliche Vierteilung der motorischen Zellgruppen ist nicht mehr zu erkennen. Der Prozeß beschränkt sich aber nicht auf die Vorderhörner allein, auch die Intermediärzone und die Clarke'sche Säule ist in den pathologischen Vorgang mit einbezogen. Sehr lebhaft spiegeln sich auf dem Kresylviolettbild auch die Vorgänge in der weißen Substanz wieder. So fällt zunächst schon bei Lupenvergrößerung, als Negativ zum Markscheidenbild, die allgemeine dunklere Tingierung der Vorderseitenstränge im Vergleich zu den blassen, kernarmen Hintersträngen auf. Eine besonders lebhafte Zellvermehrung sieht man im Bereich der Pyramidenseitenstränge. Zahlreiche großkernige, mit einem Nucleolus ausgestattete Gliazellen liegen verstreut, gut färbbare Protoplasmaausläufer von sich streckend, manchmal in Gruppen zu 2 und 3 verschmolzen, zwischen normaler Mikro- und Makroglia. Sie lassen Nissl'sche Stippchen erkennen und sind Faserbildner, wie das Holzer-Präparat zeigt. Gitterzellen sind nur in den adventitiellen Lymphspalten zu bemerken. Manchmal umlagert die Glia in einem Kernreichtum und -dichte die Gefäße, daß bei oberflächlicher Betrachtung der Eindruck entzündlicher Infiltrate erweckt werden könnte. Jedoch konnte ich auf keinem einzigen Schnitt echte entzündliche Plasma- oder Lymphzelleninfiltrate beobachten. Selbst an Stellen so lebhaften Ganglienzell- und Parenchymschwundes wie in der Intumescentia cervicalis ist keine Spur von einer mesodermalen Reaktion zu bemerken, vielmehr beschränken sich auch hier degenerative und reaktive Prozesse ausschließlich auf das Ektoderm. Während die Architektonik der grauen Säulen der Halsanschwellung noch leidlich erhalten ist, sind von den Vorderhornzellen entweder geschrumpfte Reste oder nur noch kleine blaßgefärbte „zwieback"-förmige Schatten vorhanden. Manche sind ganz verschwunden, die Stelle ihres Unterganges ist durch kleine Glianarben markiert — sternförmig oder zu wahllosen Haufen

angeordnete Gliazellen, die wahrscheinlich nichts anderes als vikariierend gewucherte gliöse Trabantzellen sind. Auf einem anderen Schnitt durch das Halsmark sieht man zwischen Pyramidenvorderstrang und Vorderhornpol ein dichtes Knäuel von Gliazellen, das zu einem benachbarten Gefäß in Beziehung zu stehen scheint. Es handelt sich hier wohl um eine zu den „besonderen gliösen Reaktionen" von Spielmeyer gerechnete, allerdings nicht so zirkumskript und deutlich ausgebildete Rosette zu handeln; wir werden diesem Gebilde sogleich noch auf dem Holzer-Präparat begegnen. In höheren Segmenten, in der Decussatio pyramidum ist im Nissl-Bild keine Veränderung zu bemerken: die Zellen des sich allmählich zum Kern des Hypoglossus umformierenden Vorderhornes sind in scheinbar ausreichender Zahl vorhanden und weisen normale Nissl-Struktur auf. Schnitte durch den Bulbus im Bereich der Olive und des Velum medullare anterius ergeben normalen Befund, ebenso wie Hirnschenkel und innere Kapsel am Kresylviolettpräparat keinerlei Veränderungen erkennen lassen. Schnitte durch die Gegend des zum 3. Ventrikel sich erweiternden Aquaeductus Sylvii zeigen eine deutliche Bildung subependymärer Gliawarzen: die bekannte Ependymitis granulosa. Eine architektonische Untersuchung des Cortex hat nicht stattgefunden.

Gliafärbungen nach Holzer wurden nur aus Cervicalmark, Olive und Pons hergestellt. Auf einigen Bildern des Halsmarkes entdeckt man lediglich im Vorderhorn eine hochgradige Vermehrung der Gliafasern — ein Befund, der ja nach dem Ergebnis des Kresylviolettbildes zu erwarten war. Die Vorderhörner, aber auch die Intermediärzone, stellen ein dichtes Filzwerk von Gliafibrillen dar. Daneben ist die gliöse Reaktion der Pyramidenbahnen nicht erheblich gegenüber der der übrigen Areale unterschieden. Lediglich die marginale Glia zeigt eine Faservermehrung. In anderen Segmenten hingegen kommt der Systemcharakter der Erkrankung in seltener Klarheit zum Ausdruck (siehe Abb. 2). Im Bereich der Pyramidenbahnen beobachten wir eine dichtfaserige, an Intensität zum degenerativen Prozeß nicht im Verhältnis stehende anisomorphe gliöse Ersatzwucherung, auf beiden Seiten verschieden deutlich ausgeprägt. Dazu sind Vorderhörner, graue Kommissur, auch Intermediärzone und Clarke'sche Säulen eine einzige Glianarbe. Die subpiale Glia ist vermehrt, wie überhaupt der gesamte anterolaterale Strang durch diffuse Faservermehrung ausgezeichnet ist und sich dadurch von den Hintersträngen, die sich auch auf dem Holzer-Präparat frei von jeder pathologischen Veränderung erweisen, unterscheidet. Eigenartig ist ein dem Vorderhornpol

einer Seite aufsitzender, keinem bestimmten Fasersystem zuzuordnender, kleiner Bezirk dichten Gliastrauchwerkes. Er scheint, wenn auch ausgedehnter, der im Nissl-Bild schon beschriebenen Gliarosette zu entsprechen. Im Rahmen der allgemeinen gliösen Verfilzung der grauen Substanz hat auch die Glia um den Zentralkanal progressive Umwandlung erfahren. So einprägsam die gliösen Vorgänge im Halsmark sind, so leer und kahl ist das Faserbild innerhalb der Medulla oblongata. Nur die marginale Glia hat auch hier eine ziemlich tief reichende Progression erfahren und erweckt so im Bereich der Pyramidenstränge den Eindruck, als wenn es zu einer Verfaserung der Bahn gekommen wäre. Dicht und zu Warzen gewuchert ist die Glia unter dem Ependym. Noch deutlicher wird das um den Aquaeductus Sylvii (siehe Abb. 3), wo sich subependymär ein dichtfaseriges, mit zahlreichen Reiskörpern durchsetztes Flechtwerk gebildet hat. Auf die Ependymitis granularis des 3. Ventrikels wies ich schon bei Besprechung des Nissl-Bilder hin.

Eigenartig sind auch die gliösen Vorgänge um die Seitenventrikel. Auf dem Nissl Bild, tangential am Ventrikelpol getroffen, imponieren sie zunächst als frischer sclerotischer Herd mit lebhafter progressiver Umwandlung der Neuroglia, während auf Schnitten, die Lumen und Oberfläche der Ventrikel treffen, die Beziehungen der Veränderungen zum Ependym deutlich zum Ausdruck kommen. Auffallend ist der große Zellreichtum dieser Stelle gegenüber der Umgebung. Die Gliazellen, allgemein in größerer Dichte das Bild beherrschend, sind bisweilen zu Häufchen und Nestern formiert, die auf lebhafte Kernteilung schließen lassen; so kommt es bisweilen zur Bildung von Nissl'schen Gliarasen: gut färbbare, synzytiale Gebilde mit großen wabigen Kernen, ihr Protoplasma läßt in reichlicher Menge Nissl'sche Stippchen erkennen, was schon im Kresylviolettbilde auf die faserbildende Natur dieser Zellen schließen läßt. Hier und da erkennt man Corpora amylacea an ihrer bekannten fahl-homogenen Färbung. Irgendeine Ansammlung gliöser Abbauzellen im Gewebe oder um die Gefäße ist nicht zu bemerken. Der Eindruck, daß es sich um einen einfachen hyperplastischen Vorgang ohne degenerativen Parenchymschwund handelt, bestätigen Fett- und Gliafärbungen. Auf dem Herxheimer-Präparat sieht man nicht eine einzige Fettzelle. Das Holzer-Präparat demonstriert sehr schön Charakter und Progredienz der Veränderung: unmittelbar unter dem Ependym, das auch hier teilweise warzig abgehoben ist, sieht man ein Gewirr anisomorph angeordneter Fasern von wechselnder Dichte. Daß diese Partie älteren Datums ist, erhellt

die Armut des Gewerbes an Kernen, welche zu den Fasern kaum mehr in Beziehung zu stehen scheinen. Eine zweite, von der Ventrikeloberfläche durch diese erste Schicht abgetrennte Zone, ist zwar nicht reicher an Kernen, aber wesentlich ärmer an Fasern. Die Fibrillen sind stellenweise sternförmig sich überkreuzend angeordnet und umflechten große Gliakerne. Vereinzelt trifft man Astrozyten an. Die dritte, am tiefsten liegende Schicht, auf dem Nissl-Bild durch Reichtum an mehrkernigen Elementen gekennzeichnet, geht sukzessive in das gesunde Parenchym über. In ihr zeigt ein feines weitmaschiges Fibrillennetz, dichter nur in und um die Gliarasen, an, daß an dieser Stelle die jüngsten Vorgänge sich abspielen. Es scheint also, als wenn eine vom Ventrikel nach der Peripherie schichtförmig fortschreitende Apposition von gliösem Fasergewebe als Folge einer Aktivierung subependymärer Glia stattgefunden hat.

Noch einmal kurz zusammengefaßt ergibt der histologische Befund also folgendes: eine an Intensität von Segment zu Segment wechselnde partielle graue Degeneration beider Pyramidenbahnen, die im Rückenmark durchgehend, im obersten Halsmark Halt macht, die Medulla oblongata verschont, um in den Hirnschenkeln, nur am Fettpräparat erkenntlich, die innere Kapsel zu überspringen und unter der Rinde wieder lebhafter in Erscheinung zu treten. Daneben diffuse schwache Lichtung des gesamten anterolateralen Stranges. Dem Faserausfall parallel zeigen die grauen Vorderhörner einschließlich der Intermediärzone und der Clarke'schen Säulen schon makroskopisch starke Volumabnahme, verursacht durch die Reduktion der Ganglienzellen. Die Kerne des Bulbus sind unverändert. Die Ganglienzellen der motorischen Rinde sind fettig degeneriert. Die Beteiligung der Neuroglia an dem degenerativen Prozeß ist lebhaft und über die Grenzen des affizierten Systems hinaus ausgedehnt. Um das Ependym sogar so lebhaft, daß es zur Ependymitis granulosa, ja stellenweise zu dichter Verfilzung der Ventrikelwandung kommt. Daneben überaus starke Randgliose. Mesodermale Prozesse werden vollständig vermißt. Demnach besteht bei der elektiven Bevorzugung beider motorischer Neuronen durch einen Prozeß, der sich auf die ektodermalen Anteile des Nervensystems beschränkt, an der histologischen Diagnose: amyotrophische Lateralclerose kein Zweifel.

Inwieweit sich der Befund mit den in der Literatur beschriebenen histologischen Veränderungen deckt, darauf gehe ich später noch ein.

Zunächst noch einiges zur Klinik des vorliegenden Falles.

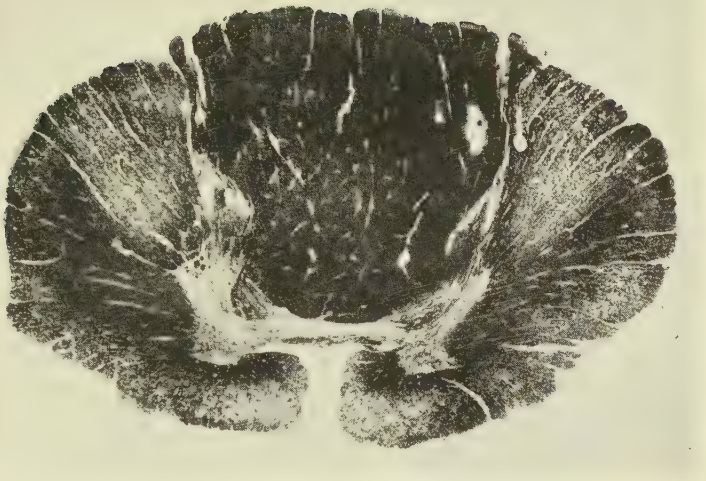

1

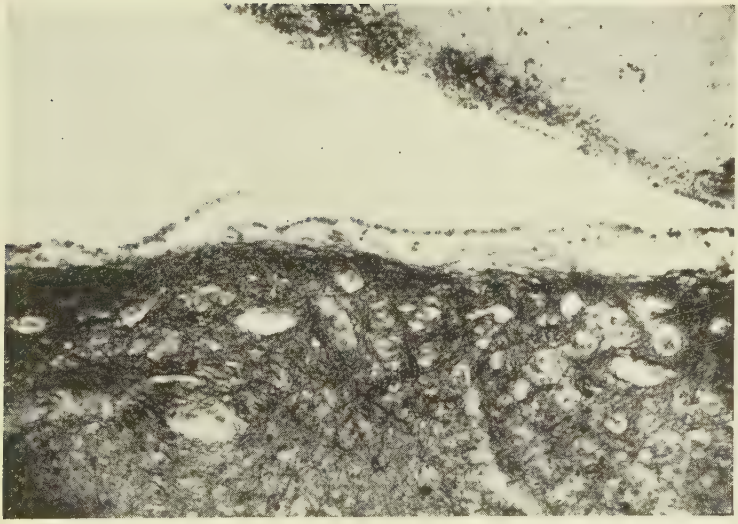

2

3

Die Diagnose: multiple Sclerose ist — abgesehen davon, daß die Anamnese auf nichts anderes hinzuweisen schien — insofern verständlich, als Muskelatrophien bei der multiplen Sclerose garnichts so seltenes sind. Die Kenntnis dieser atypischen Verlaufsformen der Erkrankung ist beinahe genau so alt wie die Geschichte der multiplen Sclerose selbst. Charcot und seine Schüler waren wohl die ersten, die auf die Möglichkeit der Muskelatrophien bei der multiplen Sclerose hinwiesen. In Deutschland stammen die ersten Beobachtungen dieser Art von Jolly und Epstein, von denen der eine eine linksseitige Lähmung mit Atrophie, der andere eine Atrophie im Bereich der Zunge mitteilte. Neben einigen weniger bedeutsamen Veröffentlichungen von Schüle, Buchwald, Rosenthal u. a. interessiert zunächst die Abhandlung von Pitres (zit. nach Léjonne), unter dem Einfluß Charcots geschrieben, in der von einer autoptisch bestätigten Form der multiplen Sclerose berichtet wird, die eine fortschreitende Atrophie der oberen Gliedmaßen aufwies vom Typ Aran-Duchenne mit begleitenden Atrophien der unteren Extremitäten und Ausgang in bulbäre Erscheinungen. In der gleichen Arbeit wies der Verfasser auch nach, daß eine von Killian histologisch als chronische diffuse Myelitis angesprochene progressive Muskelatrophie nichts anderes als eine seltene Verlaufsform der multiplen Sclerose war; er schlug deshalb vor, bei der multiplen Sclerose eine Form, bei der die Muskelatrophie in dem klinischen Bild eine besondere Rolle spielt, zu unterscheiden. Nach verschiedenen Beiträgen durch Bouicli, Déjerine, Babinski u. a. faßte Charcot den Stand der Frage in seinen klinischen Vorlesungen über die formes froustes der multiplen Sclerose zusammen und schlug unter den atypischen Formen die Aufstellung einer Abart vor, die er als „la variété latérale amyotrophique" bezeichnete. Nach längeren Jahren, die Veröffentlichungen dieser Art vermissen ließen, stammen dann wieder Beobachtungen von Strümpell, Probst und Brauer. Der von Brauer veröffentlichte Fall begann bei einem 23-jährigen Mädchen mit ziemlich hochgradiger Atrophie der kleinen Handmuskeln, denen sich nach einem halben Jahr spastische Parese der Beine hinzugesellte, die sich langsam zu kompletter spastischer Paraplegie steigerte. In über 20-jähriger Krankheitsdauer fehlten Nystagmus, Sprachstörungen und Intentionstremor. Die Diagnose: amyotrophische Lateralsclerose wurde durch das überraschende histologische Ergebnis einer multiplen Sclerose widerlegt. Die Beobachtung von Probst ergänzt diesen Fall. Bei ihm täuscht die multiple Sclerose eine typische Bulbärpara-

lyse, Atrophie der kleinen Handmuskeln, dazu spastische Parese der unteren Extremitäten, also gleichfalls eine amyotrophische Lateralsclerose vor. Eine sehr eingehende Monographie über die atrophischen Formen der multiplen Sclerose verdanken wir Léjonne. An Hand von Literaturstudien und vier eigenen Beobachtungen kommt er zur Aufstellung zweier Modifikationen der amyotrophischen Formen der multiplen Sclerose, er unterscheidet

1. eine Komplexform vom Typ multiple Sclerose und Lateralsclerose, die die häufigere zu sein scheint,
2. Charcot's forme frouste vom Typ der amyotrophischen Lateralsclerose, die die für multiple Sclerose klassischen Symptome wie Intentionstremor etc. vermissen läßt, also eine echte amyotrophische Lateralsclerose nachahmt.

Daß gerade diese zweite Form zu Fehldiagnosen Veranlassung geben kann, beweist auch ein von Schnitzler mitgeteilter Fall: eine 53-jährige Frau wird von einer langsam fortschreitenden spastischen Paraplegie der Beine und Rumpfmuskeln befallen, zu der später Atrophien beider Arme hinzutreten; nach zweijähriger Dauer Exitus an Phrenicuslähmung. Die Diagnose lautet: amyotrophische Lateralsclerose, die Sektion ergibt eine multiple Sclerose. Zwei Jahre später geht Oppenheim in seiner erschöpfenden Arbeit über den Formenreichtum der multiplen Sclerose noch einmal im Rahmen einer Klassifizierung der atypischen Formen nach nosologischen Gesichtspunkten auf die amyotrophische Form ein und rubriziert sie in die Spielarten der multiplen Sclerose, die Systemerkrankungen vortäuschen, ein unter dem Namen des „Vorderhorn-Seitenstrangtypus" oder der „sclerotischen Pseudoform" der amyotrophischen Lateralsclerose. Wir sehen also — auch aus späterer Literatur liegen noch eine Reihe muskelatrophischer multipler Sclerosen vor —, daß Grund genug bestanden hätte, unseren Fall als amyotrophische Form der multiplen Sclerose aufzufassen, wenn nicht eine Sektion das unerwartete Ergebnis gezeigt hätte. Unerwartet insofern, als die Anamnese — vier Jahre vor Aufnahme in unsere Klinik litt die Patientin an vorübergehenden Doppeltsehen — eindeutig auf eine multiple Sclerose hinzuweisen schien.

Augenmuskelparesen gehören zu den größten Seltenheiten im Verlauf der amyotrophischen Lateralsclerose. In der Vorgeschichte der Erkrankung sind sie bisher noch nicht beschrieben worden. Weder Charcot noch die klassischen Untersuchungen von Raymond, P. Marie tun irgendwelcher motorischer Augensymptome Erwähnung, und es gilt

eigentlich als Regel, wie Probst betont, daß die Augenmuskelkerne bei den fortschreitenden Erkrankungen der motorischen Leitungsbahnen mit Affektion der Bulbärkerne und der Vorderhornganglienzellen unversehrt bleiben. Immerhin findet man doch einige spärliche Mitteilungen über Lähmungen der Augenmuskulatur bei amyotrophischer Lateralsclerose. Die erste Beobachtung stammt von Risse, der in einem sonst typischen Fall vorübergehenden Strabismus convergens als Folge einer Schwäche des rechten Abducens beschrieb. Zu Doppeltsehen ist es dabei nicht gekommen. Doering veröffentlicht 1891 einen sonst nur durch sein rasches Fortschreiten gekennzeichneten Verlauf mit Insuffizienz des rechten Rectus internus. Aus neuerer Zeit stammt dann noch eine Beobachtung von Dereux, wo ein im übrigen typischer Fall von Charcot'scher Krankheit durch Lähmung der Blickbewegung nach oben, eine Parese des Blickens nach abwärts und eine Aufhebung der Konvergenz ausgezeichnet ist. In diese seltenen Fälle — auch Strümpell hat einen solchen mit assoziierter Lähmung der Augenmuskeln beschrieben — reiht sich der unsere ein, als besonders atypisch gekennzeichnet dadurch, daß nicht im Verlaufe eines bulbären Prozesses, sondern ohne diesen und dem Manifestwerden der spinalen Erkrankung um Jahre vorauseilend eine vorübergehende Affektion der Augenmuskelkerne stattgefunden haben muß, was um so merkwürdiger ist, als echte bulbärparalytische Veränderungen im Sinne einer Läsion des peripheren motorischen Neurons histologisch nicht nachweisbar waren. Es läßt sich auch nicht für vorliegenden Fall die Feststellung von Lelong und Marcel in Anwendung bringen, derzufolge das im jugendlichen Lebensalter auftretende Leiden Neigung haben soll, sich auf Pons und Pedunculus auszubreiten und so den Oculomotorius zu lädieren. Denn erstens machte der Prozeß am peripheren Neuron kranialwärts schon in den oberen Halssegmenten Halt, und zweitens unterschreitet das Alter unserer Patientin, selbst wenn wir den Anfang der Erkrankung im 25. Jahre ansetzen, nicht so erheblich das für amyotrophische Lateralsclerose typische, als daß wir hier von einer juvenilen Form sprechen könnten. Starker bezeichnet das am häufigsten betroffene Alter zwischen 30 und 55 Jahren, während nach Strümpell das Leiden gewöhnlich im Alter von 35 bis 50 Jahren beginnt. Daneben existieren aber Mitteilungen von erheblich früherem Auftreten. Die von Montanaro und Hanón, wo ein atypischer Fall von pseudopolyneuritischem Charakter im 26. Lebensjahr beginnt, entspricht etwa unserer Beobachtung. Während Boisseau und Brissaud sahen, wie eine typische

amyotrophische Lateralsclerose im Alter von 20 Jahren begann. Infantile Formen der amyotrophischen Lateralsclerose gelten nach Bogaert als größte Seltenheit. Er veröffentlicht einen solchen, wo ein 14-jähriges Kind innerhalb knapper zwei Jahre an einer Tetraplegie mit später hinzutretenden bulbären Symptomen zum Exitus kommt. Aber auch hier scheinen mir die Beziehungen zur echten Charcot'schen Krankheit sehr zweifelhaft, da Temperatursteigerung bestand und die histologische Untersuchung zahlreiche lymphozytäre Infiltrate enthüllte. Der Verfasser selbst vermutet, gerade an Hand des histologischen Befundes, hier Uebergänge zur subakuten Poliomyelitis. Einen infantilen Fall mit bulbärem Beginn beschreibt Brouon (zit. nach Bogaert): ein 12-jähriger Knabe erkrankt unter den Zeichen der Bulbärparalyse mit Atrophien der Arme, des Gesichtes und Halses, später treten Steigerung der Sehnenreflexe, fibrilläre Zuckungen am ganzen Körper und Kontrakturen der unteren Gliedmaßen hinzu. Noch zeitiger begann der von Gordon und Delicati mitgeteilte Fall, wo eine 28-jährige Patientin unter den typischen Zeichen einer amyotrophischen Lateralsclerose in Beobachtung kam, die schon seit ihrem 10. Lebensjahre an Schwäche in den Hüften und Gehbeschwerden klagte. Wenn wir diesen Beobachtungen die Feststellungen Patricios' entgegenhalten, nach der das Leiden einen 67-Jährigen befiel, so ergibt sich doch eine Variationsbreite, die fast kein Lebensalter verschont.

Auffälliger noch als vorzeitiges Alter und Affektion der Augenmuskulatur scheinen die Veränderungen am Augenhintergrund, nicht nur, weil sie noch größere Seltenheiten sind, sondern auch weil ihr Auftreten mit dem Charakter einer Systemerkrankung vorläufig nicht in Einklang zu bringen ist, und auch noch jeder überzeugenden Erklärung entbehrt. Es gibt nur wenige Beobachtungen dieser Art in der Literatur der Charcot'schen Krankheit. Die erste sichere Beobachtung einer Opticusatrophie stammt von Lannois und Lémoine. Die Erkrankung begann an den unteren Gliedmaßen, nach 6 Monaten trat eine fortschreitende Amaurose hinzu. Beides, Systemerkrankung wie Opticusatrophie konnten histologisch nachgewiesen werden. Der Befund war so überraschend, daß die Verfasser an dem Wesen der Krankheit als dem einer reinen Erkrankung des motorischen Systems Zweifel faßten. Rosmann veröffentlichte 1913 einige atypische Fälle von amyotrophischer Lateralsclerose, darunter einen, der anfangs unter dem Symptomenbild der spastischen Spinalparalyse verlief, später, da Bauchdeckenreflexe geschwunden waren, spastische mit paretischer

Gangart wechselte und eine vorübergehende Neuritis optica ohne nachfolgende Atrophie das Bild komplizierte, als multiple Sclerose angesprochen wurde. Schließlich sei noch kurz über den von Bogaert und van den Broeck veröffentlichten Fall referiert: Das Leiden begann mit myasthenischen Erscheinungen, unsicherem Gang, Sehstörungen, Schwerhörigkeit, prägte sich in dreijährigem Verlauf in schwerer Atrophie der gesamten bulbo-spinalen Muskulatur vom Facialis bis Peronaeus aus und bot daneben die Zeichen der Pyramidenaffektion. Außerdem fand sich beiderseits eine beginnende Opticusatrophie (temporale Abblassung), ohne Gesichtsfeldeinschränkung oder zentrales Skotom. Dieser atypische Fall hätte allerdings der Bestätigung durch eine Sektion bedurft. So scheint es fraglich, ob man ihn zur amyotrophischen Lateralsclerose rechnen darf. Sind schon die Erklärungen für die Opticusatrophie bei einer Systemerkrankung wie der Tabes, wo sie in ungefähr 10 % der Fälle beobachtet wird, so zahlreich wie unbefriedigend, so gilt das in weit größerem Maße für das noch seltenere Vorkommen bei Charcot'scher Krankheit. Eine ascendierende Meningitis, wie Arndt und Weiß (zit. nach Lannois und Lémoine) annehmen, ist ganz unwahrscheinlich, es fehlen klinisch wie autoptisch meningeale Veränderungen. Vermutungen wie die von Ruger, Förster u. a., denen zufolge sympathische oder vasomotorische Störungen ursächlich für die Atrophie des Sehnerven in Frage kämen, bleiben ebenso unbewiesene Theorien wie die Michel's, der bei Bulbärparalyse Opticusatrophie dann beobachten zu können glaubt, wenn der Oculomotorius oder der obere Facialiskern affiziert sei, die Degeneration der Opticusfasern vollziehe sich dann via Brachium quadrigenium anterius, Corpus geniculatum laterale. Es bleibt eben zunächst bei der rein empirischen Feststellung, daß chronische medulläre Erkrankungen häufig von einer Opticusatrophie begleitet sind (Lannois und Lémoine).

Zu den seltenen, nicht zum klassischen Bild der Erkrankung gehörigen Symptomen zählen auch die Blasen-Mastdarmstörungen, die im vorliegenden Krankheitsbild besonders gegen Ende ja eine hervorragende Rolle spielten. Wenn auch Bing sie als durchaus nicht zum Krankheitsbild passend ansieht, und Strümpell ausdrücklich die Integrität der Blasen-Mastdarmmuskulatur betont, existieren doch eine ganze Reihe Aufzeichnungen über Störungen der Blasentätigkeit bei amyotrophischer Lateralsclerose. So erwähnt, um Beispiele herzugreifen, Sarbo bei einem auch in anderer später noch zu erörternder Beziehung mit dem unseren ähnlichen Fall

ständige Incontinentia alvi et urinae. Schlesinger beschreibt Urinverhaltung und führt sie nicht auf Detrusorparese, sondern auf Sphinkterkrampf zurück, der dann „wohl als Teilerscheinung des am ganzen Körper erhöhten Tonus der Muskulatur aufzufassen wäre". In Kramer's Arbeit über die amyotrophische Lateralsclerose begegnen wir einmal einem Fall mit Behinderung des Urinlassens, ein andermal einer vollständigen Inkontinenz. Spiller fand bei 5 Fällen Störung der Blasentätigkeit und brachte sie mit der Pyramidenbahnaffektion in Zusammenhang. Ob es sich nun um den spastischen Zuständen der übrigen Muskulatur analoge Vorgänge am quergestreiften Schließmuskel handelt, oder eine der willkürlichen zerebralen Hemmung (via Pyramidenbahn) entbehrende Selbststeuerung eingesetzt hat, oder regulär schlaffe Lähmung als Ausdruck der Läsion des entsprechenden Vorderhornneurons die Blasenfunktion verändert, ist wohl von Fall zu Fall verschieden. In dem unseren, wo infolge der Unmöglichkeit willkürlichen Urinlassens manchmal tagelang ein Dauerkatheter liegen mußte, hat es sich gewiß um den Wechsel zwischen echten Spasmen und schlaffen Paresen des vom 4. bis 5. Lumbalsegment versorgten Sphincter urethrae membranaceae gehandelt. Das Symptom der Miktionsstörung so aufgefaßt, paßt dann durchaus in den Rahmen der Systemerkrankung. Die Seltenheit seines Auftretens erklärt sich vielleicht aus der „Segmentwahl" (Schaffer), die in solcherlei Fällen eben eine atypische ist.

Schließlich möchte ich noch auf ein Symptom eingehen, das zwar nicht direkt atypisch ist, aber doch zu den seltneren Krankheitszeichen gehört, ich meine die „Zwangsaffekte". Die Ansichten über die Häufigkeit ihres Vorkommens sind geteilt. So ist das Zwangslachen nach Strümpell, Marie und Mott (zit. nach Janssens) sogar ein häufiges Symptom der Krankheit, und es existieren eine ganze Anzahl von Mitteilungen hierüber: so von Margulis, Büscher, Urechia und Mihalescu, Dimitri u. a. Man rechnete es ja früher und vereinzelt auch heute noch, einer alten Gewohnheit folgend, zu den psychopathologischen Veränderungen organischer Nervenkrankheiten und maß ihm eine besondere diagnostische Bedeutung für die multiple Sclerose bei. Nicht ganz mit Unrecht, denn bei multipler Sclerose treten Zwangsaffekte mit auffallender Häufigkeit auf, so beobachtete Müller in über 40 % seiner Fälle Zwangslachen, in 10 % Zwangsweinen. Spätere Feststellungen lehrten dann aber, daß dieses „neurologische Symptom" (Oppenheim) bei einer ganzen Reihe von verschiedenen Erkrankungen zur Beobachtung gelangt, denen alle

eine doppelseitige Schädigung des zentralen corticobulbären motorischen Neurons gemeinsam ist: cerebrale Diplegie, Bulbärparalyse, Pseudobulbärparalyse und die primären Pyramidenbahndegenerationen. Die Kenntnis des Auftretens dieser Erscheinung bei Krankheiten, die durch Schädigung des psychomotorischen Neurons ausgezeichnet sind, gibt auch zugleich die Erklärung für das Zustandekommen dieses eigenartigen Symptoms. So hält man es wohl heute allgemein, wie Brissaud als erster feststellte, für den Ausdruck einer mangelhaften willkürlichen Beherrschung der mimischen Ausdrucksbewegung, verbunden mit einer gesteigerten reflektorischen Erregbarkeit der vom Bulbus versorgten mimischen Muskulatur. Eine andere Erklärung, die die Zwangsaffekte in Parallele zur ataktischen Bewegungsstörung setzt und von einer „mimischen Ataxie" spricht, oder die Ansicht zahlreicher Autoren, die den Sitz der Schädigung in den Thalamus verlegen, findet jedenfalls für die oben genannte Krankheitsgruppe keine anatomische Bestätigung. Auch kompliziert gerade die letztere Anschauung nur die Vorstellung des Symptoms — „rire spasmodique" der Franzosen —, das man ohne weiteres in Analogie setzen kann zu den spastischen Symptomen der gesamten übrigen Körpermuskulatur. Denn wenn es auch zur affektiven Inbewegungsetzung der Mimik eines etwas komplizierteren Mechanismus' bedarf als zur willkürlichen Innervation der spinalen Muskulatur, so ist doch der anatomische Weg, den der Impuls geht, in beiden Fällen ganz der gleiche. Es müssen sich also bei Läsion in beiden Fällen ganz die gleichen funktionellen Veränderungen einstellen. So tritt denn auch bei doppelseitiger Ausschaltung des primären Neuron für die motorischen Hirnnervenkerne wie bei Schädigung des spinalen primären Neurons neben Steigerung der normalen reflektorischen Erregbarkeit (Masseterreflex), analog dem Babinski, eine ganze Gruppe phylogenetisch älterer Reflexe „Pyramidenzeichen" zutage, unter ihnen als bekanntestes eben das Symptom der Zwangsaffekte: ganz geringfügige, der erkennbaren psychologischen Motivierung entbehrende Anlässe lösen auf reflektorischem Wege mimische Ausdrucksbewegungen aus, die infolge der Enthemmung durch Ausschaltung der Pyramidenbahnen so über das Ziel hinausschießen, daß sie den Eindruck des Zwangsmäßigen erwecken. Diese „supranucleären Symptome" (Oppenheim) treten am deutlichsten dann in Erscheinung, wenn die bulbären Kerne selbst intakt sind, also bei einer echten Pseudobulbärparalyse oder bei amyotrophischer Lateralsclerose, in der die Affektion des peripheren Neurons die Medulla oblongata verschont hat, während das zen-

trale Neuron durchgehend erkrankt ist. Das ist bei unserer Patientin der Fall gewesen. Die oben schon bei Besprechung der Blasenstörung erwähnte Beobachtung S a r b o's berichtet von einem ganz ähnlichen Verlauf der Charcot'schen Krankheit: auch hier wie bei uns schwere Störungen der Sprachartikulation, die Worte werden unverständlich und verschwommen geformt, kraftlose Bewegungen der Zunge und Lippen ohne Atrophien. Dabei heftiges dauerndes Zwangsweinen und -lachen. Der histologische Befund an der Oblongata ergibt ebenfalls nur stellenweisen Fasermangel der Pyramidenbahnen. Der Verfasser weist bereits auf eine Analogie zwischen diesen Symptomen und der pseudobulbäralytischen Symptomengruppe hin. Interessant ist auch bei uns wie bei S a r b o die Kombination des pseudobulbärparalytischen Symptoms mit Blasen-Mastdarmstörung verglichen mit der Feststellung J a m i n's über die Klinik der Pseudobulbärparalyse: „eine häufige, namentliche im Beginn der Erkrankung zu beobachtende Begleiterscheinung ist der Verlust der willkürlichen Beherrschung der Blasen-Mastdarmmuskulatur". So wären also alle Erscheinungen, die unsere Patientin bot, und die auf eine Erkrankung des Bulbus hinwiesen: Schluckstörungen, Sprache, unwillkürliches Zucken des Facialis und Schnalzen der Zunge etc. nicht bulbär, sondern pseudobulbär, und das Zwangslachen ist, wie der histologische Befund unseres Falles bestätigt, als Ausdruck einer Systemerkrankung der Pyramidenbahnen aufzufassen.

Wir haben nun eine Form der amyotrophischen Lateralsclerose besprochen, die sogar aus dem Rahmen des Atypischen fiel, indem sie teilweise Erscheinungen bot, die man nur beschreiben, für deren Auftreten bei einer Systemerkrankung man aber vorläufig keine Erklärung finden kann. So kurios es anmutet, daß eine nosologisch scharf abgegrenzte Krankheit wie die amyotrophische Lateralsclerose unter der Maske einer klinisch so vielseitigen Erkrankung wie die multiple Sclerose auftritt, gibt es doch zwei analoge Angaben aus der Kasuistik der Charcot'schen Krankheit. Auf die eine ging ich schon anläßlich der Besprechung der Augenhintergrundsveränderungen ein, es war der R o s m a n n'sche Fall, der neben den Zeichen der Systemerkrankung Neuritis optica und Schwund der Bauchdeckenreflexe aufwies, um dadurch eine multiple Sclerose vorzutäuschen. Eine ältere nicht veröffentlichte Mitteilung von R a y m o n d referiert L é j o n n e in seiner Arbeit über die Amyotrophien bei multipler Sclerose. In diesem Fall stand allerdings die Diagnose: multiple Sclerose auf sehr schwachen Füßen: das einzige, was bei den das Krankheitsbild beherrschenden syste-

matisierten Spasmen und Atrophien für Herdsclerose sprach, waren nystagmiforme Zuckungen.

Nachdem wir nun an Hand von Vergleichen aus der Literatur auf die Semiologie unseres Falles eingegangen und zur Feststellung gelangt sind, daß die klinischen Zeichen, die zur irrtümlichen Diagnose verleiteten, zwar selten sind, aber doch im Bereich der Möglichkeit liegen, wollen wir nun untersuchen, inwieweit der histologische Befund sich den Ergebnissen der übrigen Autoren einreiht. Das ist insofern schwierig, als bezüglich der Auffassung der Histologie der Erkrankung eine noch größere Uneinigkeit herrscht, als in den Schilderungen der klinischen Verlaufsformen.

Auffallend ist zunächst an unserem Fall, daß der degenerative Prozeß der Pyramidenbahnen in den einzelnen Segmenten in verschiedener Deutlichkeit und Stärke ausgeprägt ist, ja ganze Teile des Rückenmarks und der Oblongata zu überspringen scheint. Bertrand und Bogaert beobachteten auch, daß die motorische Bahn in einzelnen Segmentgruppen stärker betroffen ist als in vorangehenden oder folgenden. Sie bezeichneten diese Erscheinung als „fragmentierte Degeneration".

Daß der Degenerationsprozeß sich keineswegs an die Grenzen der Pyramidenbahnen hält, sondern längs des Hinter- und Vorderhorns nach den Arealen der Kleinhirnbahnen zu um sich Platz greift, ist an unserem Fall keine Neuigkeit. Diffuse Veränderungen des anterolateralen Stranges beschreiben d'Antona und Tonietti, Kramer, Bertrand und Bogaert, Marguli s und viele andere. Nach Probst handelt es sich um eine Degeneration der kommissuralen und fasciculären Fasern der Strangzellen, die die verschiedenen Rückenmarkshöhen miteinander verbinden. Sánthá betrachtet diese Auffassung insofern nicht als ganz einwandfrei, als in keiner seiner Beobachtungen die funikulären Zellen als erkrankt anzusehen waren, andererseits die Lokalisation der Faserdegeneration nicht völlig der von Probst gemachten Annahme entspricht, insofern als gerade die „Grenzschicht", in der die kurzen funikulären Fasern hauptsächlich verlaufen, von der Degeneration im allgemeinen verschont bleibt, während eher die „gemischte Zone", in der die langen Assoziationsfasern zusammen mit einzelnen verstreuten Pyramidenfasern verlaufen, von ihr befallen ist. Andererseits ist die Lichtung des Vorderseitenstranggrundbündels manchmal so deutlich, lebhaft und gegen die Hinterstränge kontrastierend, daß sich gegen die Ansicht von Marguli s, der auf die Feststellung Marie's gestützt, ein gesondertes Lymphsystem der Vorderseitenstränge annimmt und ein

infektiöses Agens, das sich lymphogen verbreiten solle, vermutet, nur einwenden läßt, daß das, was er beobachtet hat, nicht die Regel ist und für gewöhnlich die Stelle deutlichsten Abbaues dem Pyramidenareal entspricht. Jedenfalls müssen wir mit Sánthá zugeben, daß die Frage der Beteiligung des Seitenstranges am degenerativen Prozeß noch der Klärung bedarf und einen Schönheitsfehler in Schaffer's streng systematischer Auffassung der Erkrankung darstellt, zumal die Beteiligung der dem Pyramidenstrang benachbarten Areale manchmal keine gleichmäßig diffuse ist, sondern bestimmte Fasersysteme Bevorzugung finden. So beschreiben Spiller, Sarbo und Shukowsky Degenerationen des Gower'schen Bündels, welches ja auch in unserem Falle manchmal eine deutliche Abblassung erkennen ließ. Bei Bertrand und Bogaert ist der Tractus rubrospinalis, dem nach Steiner am Zustandekommen der Muskelkontrakturen eine besondere Rolle zukommen soll, in allen von ihnen beobachteten 17 Fällen betroffen. Auch Soderbergh findet den Tractus rubrospinalis am Degenerationsprozeß beteiligt. Aber selbst die Hinterstränge können Veränderungen zeigen, die man wie nach Margulis entweder nur bei starker Vergrößerung an einzelnen verdünnten Myelinfasern erkennt, oder die sich im Weigert-Präparat schon bei schwächerer Vergrößerung als Aufhellungen der dem Septum longitudinale dorsale anliegenden Partien darstellen (Czyhlas und Marburg, Oppenheim, Spiller u. a.). Manchmal äußert sich die Beteiligung der Hinterstränge nur in einer Gliose leichten Grades (Bertrand und Boeff). Unerwähnt möchte ich auch nicht lassen, daß ziemlich häufig Degenerationen des Fasciculus longitudinalis medialis beschrieben wurden, zuerst von Dornbluth, Hahn, Spiller, Haenel, zuletzt von Bertrand und Bogaert. Angeblich erkranken dabei nur die absteigenden motorischen Fasern des hinteren Längsbündels (Probst), ein Befund, der sich in das anatomische Bild der Krankheit einfügt, wenn man sie nach Probst als eine „Erkrankung der Ganglienzellen samt ihren Nervenfasern des ganzen motorischen Systems" auffaßt. Der in unserem Falle beobachteten Blässe des genannten Stranges ist keine Bedeutung weiter beizumessen, da die Vergleichsfärbungen (Glia, Nissl, Fett) nichts Abnormes ergaben, es handelt sich also sicherlich um Artefakte. Ebenso ist auch die Farblosigkeit der medialen Schleife auf einigen Weigert-Schnitten zu bewerten. Bezüglich der zerebralen Ausbreitung des Prozesses sind die Befunde noch sehr auseinanderweichend. Jedenfalls gehört es nicht zur Regel, daß die motorische Hirnregion verändert ist und die Auffas-

sung Montanaro's, die Betz'schen Zellen erkrankten primär, die Pyramidendegeneration wäre dann absteigend, ist hinfällig durch zahlreiche Feststellungen, denen zufolge die Hirnrinde völlig intakt ist: so fand Marguli s in allen seinen drei Beobachtungen Cortex und Centrum semiovale bis zum Stamm herab frei von jeder Veränderung. Bertrand und Bogaert zählten unter 17 histologisch untersuchten Fällen nur 9 mit Störungen der Architektonik der Frontal- und Präzentralregion. Ebenso vermißten Noto, Oppenheim, Pilz und Strümpell Hirnrindenveränderungen. Diesen Beobachtungen stehen die Fälle gegenüber, die eine diffuse Schädigung des Cortex aufweisen. So beobachten d'Antona und Tonietti Atrophieerscheinungen von senilem Charakter, die die motorische Region nicht bevorzugen, sondern über die ganze Rinde ausgebreitet sind. Ich möchte diesen Veränderungen, die zum Teil auch Bogaert feststellt, ähnlich wie den diffusen Ausfällen im anterolateralen Strang nur die Bedeutung sekundärer, „ektodermotroper" (Schaffer) Vorgänge beimessen. Eine genaue Untersuchung des Cortex unterblieb in unserem Fall, da der histologische Befund nur so weit aufgenommen wurde, als es die Diagnosenstellung erforderte.

Auf zwei zur Erkennung des Wesens der Erkrankung sehr wichtige Momente möchte ich noch eingehen: das Fehlen mesodermaler Vorgänge und das Verhalten der Neuroglia. Wie oben ausgeführt, zeichnet sich unser Fall durch völliges Fehlen vaskulärer Veränderungen aus und liefert damit einen Beitrag zu der Auffassung der Mehrzahl der Autoren, die die entzündliche Genese der Erkrankung heute ablehnen. Immerhin ist die Zahl derjenigen, die die Natur der Erkrankung in einer primären Entzündung erblicken, noch so groß, und auch in der neueren Literatur erheben sich noch Stimmen, die die Krankheit als Entzündung ansprechen, daß die Frage der Pathogenese immer noch als heiß umstritten anzusehen ist und sich heute noch zwei extreme Auffassungen gegenüberstehen: die toxisch-infektiöse und die rein degenerative oder — ätiologisch ausgedrückt — die exogene und die endogene. Der erste, der für die exogene Genese der Krankheit eintrat, war 1870 Leyden, der die Symptome in Fällen progressiver Bulbärparalyse als durchaus für einen chronisch entzündlichen Prozeß sprechend ansah. Lannois und Lémoine zweifelten ebenfalls, wie oben bereits erwähnt, den Systemcharakter der amyotrophischen Lateralsclerose an. Haenel stellt zum ersten Male im Hinblick auf anatomisch festgestellte Gefäßläsionen den toxischen Ursprung der Charcot'schen Krankheit auf dem Blutwege in den Vordergrund, wäh-

rend Marguliés, dem sich Marburg anschließt, die toxisch-lymphogene Auffassung vertritt. Im Gegensatz zu den übrigen Autoren, die mit dem Vorhandensein der perivaskulären Infiltrate die primär entzündliche Natur der Erkrankung als bewiesen ansehen (Mott und Haenel, d'Antona und Tonietti), messen Bertrand und Bogaert den mesodermalen Vorgängen, die sie wiederholt an zahlreichem Material beobachten konnten, nur sekundäre Bedeutung bei, indem sie die Infiltrate als Hilfstruppen für den Abbau der Nervensubstanz im Sinne einer „lymphovasculären Metaplasie" ansprechen. Trotz einer ganzen Reihe namhafter Vertreter der entzündlichen Genese wie Matzdorf, Puusepp und Rives, Foix und Chavany und Nakamura, der in Lokalisation und Charakter weitgehende Beziehung zur Poliomyelitis vermutet, wird die entzündliche Natur doch heute von der Mehrzahl der Autoren abgelehnt zugunsten der endogenen systematischen. Man kehrt damit wieder zur alten klassischen Ansicht Charcot's zurück. Neben Namen wie Fünfgeld, Reuter, Kálmán v. Sánthá, verdient die Arbeit Schaffer's, der eigentlich erst wirkliche Klarheit in die verschwommene Auffassung über endogene Systemerkrankungen gebracht hat, besondere Beachtung. Er unterscheidet in der Gruppe der „endogenen Ektodermalveränderungen" drei Formen:

1. die neuronale Abiotrophie (Abiotrophie ist „die auf ektodermale Elemente sich beziehende Lebensunfähigkeit, vermöge welcher eine Gewebsauflösung in Form der primären Degeneration progressiv verläuft");
2. die neurogliöse Abiotrophie (Beispiel: familiäre diffuse Hirnsclerose);
3. generell ektodermale Abiotrophie, welche zugleich neuronal und neurogliös ist (Beispiel: familiäre amaurotische Idiotie).

Unser Fall fügt sich in die erste Gruppe dieser „Systemabiotrophien", denn ihn kennzeichnet die von Schaffer geforderte Trias von Faktoren: Segmentwahl (Bevorzugung bestimmter Muskelgruppen), Systemwahl (ausschließliches Ergriffensein der motorischen Bahnen) und Keimblattwahl. Die ersten beiden Faktoren sind wie in den meisten Fällen so auch hier nicht in schulmäßiger Reinheit ausgeprägt — was Schaffer beabsichtigt, ist ja auch bloß ein Schema —, hingegen besteht an der Keimblattwahl in unserem Falle wohl kein Zweifel. Die Vorgänge am äußeren Keimblatt sind, um zwei Schaffer'sche Begriffe aufzuwerfen, „ektodermogen" und „ektodermotrop". Ek-

todermogen — die aus sich heraus erfolgende progressive Degeneration des motorischen Neuron, ektodermotrop — die Summe der übrigen sich auf das Ektoderm beziehenden und das histologische Bild einer Systemerkrankung auf den ersten Blick komplizierenden Prozesse: das sind erstens die diffusen degenerativen Vorgänge des Parenchyms, die ich als Ausdruck eines den Systemabbau begleitenden pathologisch veränderten Stoffwechsels ansehen möchte — oder vielleicht entstehen direkt toxisch wirkende Abbauprodukte? —, zweitens alle teils dem Abbau, teils dem Ersatz dienende lokale und diffuse Reaktionen der Neuroglia. Die Neuroglia ist ja in unserem Fall in einer Lebhaftigkeit und einem Ausmaß am histologischen Geschehen beteiligt, wie wir es eigentlich nur bei toxischen und infektiösen Prozessen des Nervensystems zu sehen gewohnt sind. So kennt Spielmeyer die Ependymitis granulosa nur bei ausgebreiteten chronisch- entzündlichen Vorgängen des Nervensystems wie multipler Sclerose, progressiver Paralyse und bei exogenen toxisch-degenerativen Prozessen, z. B. Hirnatrophie bei chronischem Alkoholismus. Bei der amyotrophischen Lateralsclerose als endogener Erkrankung ist sie etwas durchaus Neues, zumal den gliösen Vorgängen in den meisten Veröffentlichungen nur eine geringe Bedeutung beigemessen wird. „Die Glia läßt einen Eigenprozeß nicht erkennen, sondern spielt nur die Rolle eines kompensatorischen Faktors für das ausgefallene Parenchym; im großen und ganzen zeigt sie keine besondere Aktivität" (Nakamura). Trotz vieler ähnlich lautender Berichte existieren doch einige Mitteilungen über eine etwas lebhaftere Beteiligung der Glia (Bertrand und Boeff, d'Antona und Tonietti), und Ilberg's Beobachtung, der am Boden des 4. Ventrikels und um den Aquaeductus Sylvii herum reichliche Gliakerne liegen sieht, scheint der unseren zu entsprechen. Von Ependymitis granulosa oder sclerotischen Prozessen um die Seitenventrikel, wie in unserem Fall, ist mir in der Literatur nichts begegnet.

Als ektodermotrop, also passiv mit hineinbezogen, sind auch die Ausfälle der grauen Rückenmarkssubstanz anzusprechen, die das Gebiet der Vorderhörner überschreiten, z. B. die Veränderungen der Clarke'schen Säulen, die Oppenheim, Spiller, Nakamura und Sánthá gleichfalls erwähnen.

Nachdem ich an Hand histologischer Betrachtungen auf die endogene Entstehung der Charcot'schen Krankheit eingegangen bin, möchte ich zum Schluß in Ergänzung dieser rein theoretischen Erörterung noch kurz die Frage der Heredität der Erkrankung streifen; denn was der Histologe am Mikroskop als

endogen anspricht, muß der Biologe als genotypisch bestätigen. So finden wir denn auch in der neueren Literatur wertvolle Aufzeichnungen, die die endogen-erbliche Stellung der Krankheit mehr und mehr festigen. Die umfassendste Arbeit stammt von Munch-Petersen, der drei eigene Beobachtungen familiärer amyotrophischer Lateralsclerose durch eine umfangreiche Zusammenstellung von an die 70 Publikationen dieser Art ergänzt. Kalinowsky demonstriert zwei Schwestern mit myotonischer Dystrophie und deren Mutter mit amyotrophischer Lateralsclerose. Dawidenkow stellte 10 Stammbäume von Charcot'scher Krankheit auf, wobei er eine beträchtliche Anhäufung konstitutioneller Anomalien von seiten des Z. N. S. beobachten konnte. Hauptsächlich waren es Anomalien der Sehnen-, Periostbisweilen auch der Hautreflexe, entweder in der Richtung einer Hypo- bzw.Areflexie oder einer Hyperreflexie. Die reflektorischen Anomalien sollen sich dominant vererben. Andere Anomalien äußern sich auf anatomischem Gebiete, so wies Koshewnikow (zit. nach Dawidenkow) zuerst darauf hin, daß in seinem Fall die Pyramidenbahnen sich anscheinend völlig kreuzten. Durch diese m. E. sehr wichtigen Feststellungen gewinnen imaginäre Begriffe wie „Unvollwertigkeit", „Veranlagung", „kongenitale Schwäche des Z.N.S.", mit denen man bisher operierte, greifbare Form und Bedeutung, und man wird nicht fehlgehen in der Hoffnung, daß Kliniker, Anatom und Biologe zusammen in der Frage „amyotrophische Lateralsclerose endogen oder entzündlich, erworben oder ererbt" bald das letzte Wort gesprochen haben.

An dieser Stelle möchte ich nicht versäumen, Herrn Prof. Hilpert für die Ueberlassung des Themas und seine stets gern geleistete Unterstützung, sowie Herrn techn. Assistenten Keuscher für die Herstellung der histologischen Präparate meinen ergebensten Dank auszusprechen.

Literaturverzeichnis:

d'Antona und Tonietti: Beitrag zur Anatomie und Pathogenese der amyotrophischen Lateralsclerose.
Dtsch. Ztschr. f. Nerv. Heilk. 85, 1925.

Bertrand u. v. Bogaert: Rapport sur la sclérose latérale amyotrophique.
Revue neurol. Jg. 32, 1925.

Bertrand und Boeff: Difficulté du diagnostic différential anatomo-clinique entre la scl. lat. amyotr. et les paralysies pseudobulbaires.
Revue neur. 35, II, 1928.

Bertrand und v. Bogaert: Les perivascularites en histop. nerveuse.
Ref. im Zentralbl. f. d. ges. Neur. 42.

Biro, M.: Amyotrophische Lateralsclerose. Intern. neurol. Kongreß Bern, 1931. Ref. Zbl. f. d. ges. Neur. 61.

v. Bogaert und Ley: Sur une forme hémiplégique de la scl. lat. am.
Journ. de neurol. et de psych. Jg. 27, Nr. 2, 1927.

v. Bogaert und van den Broeck: Scl. lat. amyotr. ou myasthénie bulbo-spinale avec exaltation des réflexes tendineux et contractions fibrillaires.
Journ. de neurol 29, 380, 1929.

Bogaert, L. van: Revue neurol. Jg. 32, Bd. 1, 1926.

Bogaert, L. van: Les lésions cérébrales dans la sclérose latérale amyotrophique.
Arch. internat. de méd. exp. Bd. 1, 1925.

Boisseau und Brissaud: Sur un cas de sclérose lat. amyotr. avec secousses nystagmiformes.
Revue d'Otol. etc. 10, 1932.

Briese, M.: Un cas de sclérose lat. amyotr.
Ref. im Zbl. f. d. ges. Neur. 46.

Büscher: Zur Symptomatologie der sogenannten amyotrophischen Lateralsclerose.
Archiv f. Psychiatrie 66, 1922.

Curschmann: Lehrbuch der Nervenkrankheiten. Berlin 1909.

Czyhlas und Marburg: Beitrag zur Histologie und Pathogenese der amyotr. Lateralsclerose.
Ztschr. f. klin. Med. Bd. 43.

Brauer: Muskelatrophien bei multipler Sclerose.
Neurol. Zentralbl. 1898.

Bouicli: Thèse de Paris. 1883.

Curschmann: Beitrag zum Formenreichtum der multiplen Sclerose.
Ztschr. f. d. ges. Psych. und Neurol. 35, 1917.

Dawidenkow: Zur Frage der Aetiologie der amyotr. Lateralscl.
Ztschr. f. d. g. Psych. u. Neurol. 150, 1934.

Dereux, J.: Sclér. latér. amyotr. avec syndr. de Parinaud et blépharospasme.
Revue neur. 37, II, 1930.

Dercum und Spiller: Amyotrophic lateral sclerosis.
The Journ. of Nerv. and Mental Dis. 1899.

Doering: Ein Fall von amyotr. Lateralsclerose.
Diss. Berlin 1891.

Foix und Chavany: Journ. de Neurol. et de Psych. Bd. 26, Nr. 2, 1926.

Fünfgeld, E.: Zur pathologischen Anatomie und Pathog. der amyotr. Lateralsclerose.
49. Jahresvers. d. südwestd. Psychiater, ref. im Zbl. f. d. ges. Neur. 45, 1926.

Gerber, J.: Amyotr. Lateralscl. und Bulbärparalyse nach Betriebsunfall.
Dtsch. Ztschr. gerichtl. Med. 17, 1931.

Gordon und Delicati: The occurence of amyotr. lateral scler. in children.
Journ. of neurol. and psychopathol. 9, Nr. 33, 1928.

Grigoresco, Axente und Vasilesco: Forme atypique de sclér latér. amyotr.
Revue neur. 39, I, 1932.

Günther und Hoch: Zur Begutachtung der amyotr. Lateralsclerose.
Dtsch. Ztschr. gerichtl. Med. 12, 1928.

Haenel: Amyotrophische Lateralsclerose.
Arch. f. Psych. 37, 1903.

Harvier und Blum: Sur un cas de sclér. latér. amyotr. à début pseudoplynévritique etc.
Gaz. des hôp. civ. et milit. Jg. 98, 1925.

Herzog, F.: Ueber atypische amyotrophische Lateralsclerose.
Dtsch. Ztschr. f. Nerv. heilkd. 70, 1921.

Hechst, B.: Zur Pathohistologie und Pathog. der amyotrophischen Lateralsclerose.
Arch. f. Psych. 93, 1931.

Ilberg, G.: Ein Fall von amyotr. Lateralsclerose und Bulbärparalyse mit path. anat. Befund.
Z. Neur. 115, 1928.

Jannsens: Untersuchung d. Hirnrinde bei amyotrophischer Lateralsclerose.
Journ. f. Psychol. u. Neurol. 15, 1910.

Kalinowsky: Myot. Dystr. und amyotr. Lateralscl. in einer Generationsfolge.
Berliner Gesellsch. f. Psych. Ref. im Zbl. f. d. ges. Neur. 53.

Kramer, E.: Amyotrophische Lateralsclerose. In: Kraus-Brugsch, Spez. Path. u. Ther. inn. Krankh.

Lannois und Lémoine: Sur un cas de Sclér. cord. Latér.
Arch. de méd expér. 1894.

Lehorzky und Schaffer: Zur Lehre der amyotr. Lateralsclerose.
Arch. f. Psych. 89, 1930.

Léjonne: Contribution à l'étude des atrophies muscul. dans la sclérose en plaques.
Thèse de Paris 1903.

Lembcke, W.: Einige atypische Fälle von multipler Sclerose.
Diss. Jena 1934.

Marburg: In Lewandowsky's Handbuch der Neurologie.

Margulis: Ueber path. Anatomie und Pathog. der amyotr. Lateralsclerose.
Dtsch. Ztschr. f. Nerv. heilkd. 52, 1914.

Montanaro und Hanon: Ein atypischer Fall von Charcot'scher Krankheit von pseudopolyneurit. Charakter.
Ref. Zbl. f. d. ges. Neur. 46.

Munch-Petersen, J.: Die familiäre amyotr. Lateralsclerose. Acta psychiatrica 6, 1931.

Müller, E.: Die multiple Sclerose des Gehirns u. Rückenmarks. Jena, 1904.

Nakamura: Zur Pathogenese der amyotrophischen Lateralsclerose. Arb. aus dem neurol. Institut an der Wiener Univ. 29, 1927.

Nyssen und Bogaert: Scl. lat. amyotr. et traumatisme de guerre. Journ. de neurol et de psych. 24, 1924.

Oppenheim: Lehrbuch der Nervenkrankheiten, Berlin 1913.

Oppenheim: Der Formenreichtum der multiplen Sclerose. Dtsch. Ztschr. f. Nerv. heilkd. 52, 1914.

Petersen, S.: Einige Feststellungen an 22 Fällen von amyotr. Lateralsclerose. Ref. im Zbl. f. d. ges. Neur. 72.

Probst: Zu den fortschreitenden Erkrankungen d. motor. Leitungsbahnen. Arch. f. Psych. 30, 1898.

Probst: Muskelatrophien bei multipler Sclerose. Dtsch. Ztschr. f. Nerv. heilkd. Bd. 12.

Reuter: Zur Pathogenese der amyotr. Lateralsclerose. Dtsch. Ztschr. f. Nerv. heilk. Bd. 122, 1931.

Risse: Zwei Fälle von amyotr. Lateralsclerose. Dtsch. Arch. f. klin. Med. 44, 1889.

Rosmann: Ueber atypische Fälle von amyotr. Lateralsclerose. Diss. München 1913.

Sántha, Kálmán von: Zur Lehre von der amyotrophischen Lateralsclerose. Arch. f. Psych. 97, 1932.

Sarbo: Dtsch. Ztschr. f. Nerv. heilk. 13, 1898.

Schaffer, K.: Die werktätigen Prinzipien in der Histologie organischer Hirn-Geisteskrankheiten. Arch. f. Psych. 86, 1929.

Schlesinger: Zur Kenntnis atypischer Formen der amyotr. Lateralsclerose mit bulbärem Beginn. Arb. aus d. neurol. Institut a. d. Wiener Univ. 1900.

Schroeder: Zur Pathologie der amyotr. Lateralsclerose. Journ. f. Psych. und Neur. 15, 1910.

Silverstein und Soloff: A case of pernicious anemia and amyotr. lat. scler. Arch. of Neur. 31, 1934.

Soderberg und Sjovall: Ref. im Zbl. f. d. ges. Neurol. 53.

Spielmeyer, W.: Histopathologie des Nervensystems. Berlin 1922.

Starker: Klinische Varietäten der amyotr. Lateralsclerose. Dtsch. Ztschr. f. Nerv. heilk. 46, 1913.

Stintzing: Handbuch der Therapie inn. Krankh. 1903.

Stöhr-Möllendorf: Lehrbuch der Histologie. Jena 1930.

Strümpell-Seyfarth: Lehrbuch der inn. Krankh. 31. Aufl.

Vampré und Longo: Formes atypiques de la maladie de Charcot. Rev. sud-américc. Méd. 4, 1933.

Villiger: E.: Gehirn und Rückenmark, Leipzig 1922.

Wohlfahrt: Amyotrophische Lateralsclerose ohne Spastizität. Acta psychiatrica 5, 1930.

Lebenslauf.

Am 3. 5. 1911 wurde ich, Fritz Wawrzik, in Berlin-Steglitz als dritter Sohn des jetzt im Ruhestand lebenden Reichspostdirektionspräsidenten Viktor Wawrzik geboren. Ich besuchte die hum. Gymnasien zu Erfurt und Oppeln, woselbst ich Ostern 1929 die Reifeprüfung bestand. Ich studierte Medizin in Marburg, Breslau, München und Jena. Die med. Staatsprüfung legte ich im Januar an der Universität Jena ab.